

I. Титульный лист

Наименование клинической рекомендации:

Инъекционная аутотрансплантация жировой ткани (липофилинг, липографтинг) в реконструктивной и эстетической хирургии молочной железы

Кодирование по Международной статистической классификации болезней и проблем, связанных со здоровьем:

N64.2 Атрофия молочной железы

N64.8 Субинволюция молочной железы (постлактационная)

N64.9 Болезнь молочной железы неуточненная

T98.3 Последствия осложнений хирургических и терапевтических вмешательств, не классифицированные в других рубриках

Q79.8 Синдром Поланда

Q83 Отсутствие молочной железы и соска

Q83.8 Другие врожденные аномалии молочной железы. Гипоплазия молочной железы

Z 41.1 Другие виды восстановительного хирургического вмешательства с целью устранения недостатков внешности

Возрастная группа:

детское и взрослое население.

Разработчик клинической рекомендации:

Российское общество пластических, реконструктивных и эстетических хирургов

Год утверждения: 2020

II. Оглавление

<u>I. ТИТУЛЬНЫЙ ЛИСТ</u>	<u>1</u>
<u>II. ОГЛАВЛЕНИЕ</u>	<u>2</u>
<u>III. СПИСОК СОКРАЩЕНИЙ.....</u>	<u>3</u>
<u>IV. ТЕРМИНЫ И ОПРЕДЕЛЕНИЯ.....</u>	<u>3</u>
<u>V. КРАТКАЯ ИНФОРМАЦИЯ ПО ЗАБОЛЕВАНИЯ ИЛИ СОСТОЯНИЮ.....</u>	<u>4</u>
<u>VI. ДИАГНОСТИКА ЗАБОЛЕВАНИЯ ИЛИ СОСТОЯНИЯ (ГРУППЫ ЗАБОЛЕВАНИЙ И ИСОСТОЯНИЙ), МЕДИЦИНСКИЕ ПОКАЗАНИЯ И ПРОТИВОПОКАЗАНИЯ К ПРИМЕНЕНИЮ МЕТОДОВ ДИАГНОСТИКИ</u>	<u>7</u>
<u>VII. ЛЕЧЕНИЕ, ВКЛЮЧАЯ МЕДИКАМЕНТОЗНУЮ И НЕМЕДИКАМЕНТОЗНУЮ ТЕРАПИИ, ДИЕТОТЕРАПИЮ, ОБЕЗБОЛИВАНИЕ, МЕДИЦИНСКИЕ ПОКАЗАНИЯ И ПРОТИВОПОКАЗАНИЯ К ПРИМЕНЕНИЮ МЕТОДОВ ЛЕЧЕНИЯ.....</u>	<u>7</u>
<u>VIII. МЕДИЦИНСКАЯ РЕАБИЛИТАЦИЯ, МЕДИЦИНСКИЕ ПОКАЗАНИЯ И ПРОТИВОПОКАЗАНИЯ К ПРИМЕНЕНИЮ МЕТОДОВ РЕАБИЛИТАЦИИ.....</u>	<u>12</u>
<u>IX. ПРОФИЛАКТИКА И ДИСПАНСЕРНОЕ НАБЛЮДЕНИЕ, МЕДИЦИНСКИЕ ПОКАЗАНИЯ И ПРОТИВОПОКАЗАНИЯ К ПРИМЕНЕНИЮ МЕТОДОВ ПРОФИЛАКТИКИ.....</u>	<u>12</u>
<u>X. ОРГАНИЗАЦИЯ ОКАЗАНИЯ МЕДИЦИНСКОЙ ПОМОЩИ.....</u>	<u>12</u>
<u>XI. ДОПОЛНИТЕЛЬНАЯ ИНФОРМАЦИЯ (В ТОМ ЧИСЛЕ ФАКТОРЫ, ВЛИЯЮЩИЕ НА ИСХОД ЗАБОЛЕВАНИЯ ИЛИ СОСТОЯНИЯ).....</u>	<u>12</u>
<u>XII. КРИТЕРИИ ОЦЕНКИ КАЧЕСТВА МЕДИЦИНСКОЙ ПОМОЩИ.....</u>	<u>12</u>
<u>XIII. СПИСОК ЛИТЕРАТУРЫ.....</u>	<u>13</u>

<u>XIV. ПРИЛОЖЕНИЕ А1. СОСТАВ РАБОЧЕЙ ГРУППЫ ПО РАЗРАБОТКЕ И ПЕРЕСМОТРУ КЛИНИЧЕСКИХ РЕКОМЕНДАЦИЙ.....</u>	<u>18</u>
<u>XV. ПРИЛОЖЕНИЕ А2. МЕТОДОЛОГИЯ РАЗРАБОТКИ КЛИНИЧЕСКИХ РЕКОМЕНДАЦИЙ.....</u>	<u>18</u>
<u>XVI. ПРИЛОЖЕНИЕ А3. СПРАВОЧНЫЕ МАТЕРИАЛЫ, ВКЛЮЧАЯ СООТВЕТСТВИЕ ПОКАЗАНИЙ К ПРИМЕНЕНИЮ И ПРОТИВОПОКАЗАНИЙ, СПОСОБОВ ПРИМЕНЕНИЯ И ДОЗ ЛЕКАРСТВЕННЫХ ПРЕПАРАТОВ, ИНСТРУКЦИИ ПО ПРИМЕНЕНИЮ ЛЕКАРСТВЕННОГО ПРЕПАРАТА.....</u>	<u>19</u>
<u>XVII. ПРИЛОЖЕНИЕ Б. АЛГОРИТМЫ ДЕЙСТВИЙ ВРАЧА.....</u>	<u>19</u>
<u>XVIII. ПРИЛОЖЕНИЕ В. ИНФОРМАЦИЯ ДЛЯ ПАЦИЕНТА.....</u>	<u>19</u>
<u>XIX. ПРИЛОЖЕНИЕ Г1 - ГН. ШКАЛЫ ОЦЕНКИ, ВОПРОСНИКИ И ДРУГИЕ ОЦЕНОЧНЫЕ ИНСТРУМЕНТЫ СОСТОЯНИЯ ПАЦИЕНТА, ПРИВЕДЕННЫЕ В КЛИНИЧЕСКИХ РЕКОМЕНДАЦИЯХ.....</u>	<u>21</u>

III. Список сокращений

- 2. ЗНО – злокачественное новообразование
- ИАЖТ – инъекционная аутоотрансплантация жировой ткани
- МЖ – молочная железа
- МРТ – магнитно-резонансная томография
- РМЖ – реконструкция молочной железы
- СВФ- стромально-выскульярная фракция
- УЗИ – ультразвуковое исследование

IV. Термины и определения

Жировой трансплантат в пластической хирургии – это полностью отделенный от донорского ложа и лишенный собственного кровоснабжения фрагмент жировой ткани, который перемещен в реципиентные ткани без формирования сосудистых анастомозов.

Жировой трансплантат может быть получен путем прямого иссечения или методом липосакции (аспирация ткани через канюлю за счет создания отрицательного давления)

Жировой трансплантат может быть перемещен в реципиентную зону через разрез, либо инъекционным способом.

Инъекционная аутоотрансплантация жировой ткани носит название липофилинг. Синонимы липофилинга – липографтинг, липотрансфер, фэтграфтинг.

Английские термины – fat grafting, fat transfer, lipofilling, fat injection.

Липофилинг – это трансплантация аутологичной жировой ткани инъекционным способом.

специфические особенности для каждой конкретной нозологии, перечисленной выше в соответствии с МКБ-10.

4. Особенности кодирования заболевания или состояния (группы заболеваний или состояний) по Международной статистической классификации болезней и проблем, связанных со здоровьем.

В соответствии с приказом Минздрава России от 13.10.2017 N 804н (ред. от 05.03.2020) "Об утверждении номенклатуры медицинских услуг" (Зарегистрировано в Минюсте России 07.11.2017 N 48808) пластика подкожной жировой клетчатки методом перемещения микрочастиц собственного жира (липофилинг) соответствует коду А16.01.036.001. Липофилинг может применяться при ряде нозологий, связанных с врожденными и приобретенными деформациями и патологическими состояниями области молочной железы.

5. Классификация продуктов на основе жировой ткани, применяемых для инъекционной аутотрансплантации.

5.1 Жировой миллитрансплантат – размер большей части фрагментов трансплантата более 1,0 мм.

5.2 Жировой микротрансплантат – размер большей части фрагментов трансплантата меньше 1,0 мм.

5.3 Эмульсифицированный жировой трансплантат – размер большей части фрагментов трансплантата меньше 600 мкм.

5.4 Стромально-вазкулярная фракция жировой ткани – материал не содержит фрагментов ткани, представляет собой чистую клеточную суспензию.

- VI. Диагностика заболевания или состояния (группы заболеваний или состояний), медицинские показания и противопоказания к применению методов диагностики

Диагностика группы заболеваний и состояний,

при которых применяется инъекционная аутотрансплантация жировой ткани с целью коррекции врожденных и приобретенных дефектов молочной железы имеет специфические особенности для каждой конкретной нозологии, перечисленной выше в соответствии с МКБ-10 и включает изучение жалоб, анамнеза, физикальное обследование, лабораторные диагностические исследования, инструментальные диагностические исследования,

- VII. Лечение, включая медикаментозную и немедикаментозную терапии, диетотерапию, обезболивание, медицинские показания и противопоказания к применению методов лечения

1. Показания для применения инъекционной аутотрансплантации жировой ткани в реконструктивной и эстетической хирургии молочной железы.

1.1 Реконструктивная хирургия

1.1.1 Последствия лечения злокачественных новообразования молочной железы

1.1.1.1 Первичная реконструкция

1.1.1.1.1 После органосохранного лечения (резекции) молочной железы (лампэктомия, секторальная резекция)

1.1.1.1.2 Тотальная реконструкция после мастэктомии с сохранением ареолы

1.1.1.1.3 Тотальная реконструкция после мастэктомии без сохранения ареолы

1.1.1.1.4 В сочетании с другими методами реконструкции как симультанно, так и в отдельные этапы

- 1.1.1.2 Вторичная реконструкция
 - 1.1.1.2.1 Коррекция остаточных деформаций после реконструкции лоскутом или имплантатом
 - 1.1.1.2.2 Тотальная реконструкция после осложнений при первичной восстановительной операции
 - 1.1.1.3 Поздние лучевые повреждения
 - 1.1.1.3.1 С целью улучшения трофики и эластичности мягких тканей зоны лучевого фиброза, по показаниям, соответствующим пунктам 5.1.1.1 и 5.1.1.2
 - 1.1.1.3.2 Заживление хронических лучевых ран
- 1.1.2 Другие врожденные и приобретенные дефекты молочной железы
 - 1.1.2.1 Приобретенные дефекты молочной железы (последствия операций, операций, ожогов, воспалительных и инфекционных процессов Рубцы и рубцовые деформации области молочной железы)
 - 1.1.2.2 Врожденные деформации молочных желез (аномалии развития скелета грудной клетки (воронкообразная деформация), синдром Поланда, тубулярная деформация, врожденная асимметрия и др)
 - 1.1.2.3 Удаление силиконовых имплантатов с одномоментной заменой на аутологичную жировую ткань
- 1.2 Эстетическая хирургия
 - 1.2.1 Первичная аугментация молочных желез
 - 1.2.2 Устранение дефектов после ранее проведенных эстетических операций
 - 1.2.2.1 После установки имплантатов (камуфляж при рипплинге, капсулярной контрактуре)
 - 1.2.2.2 После мастопекии и редукционной маммопластики
 - 1.2.3 Сочетание с другими методами маммопластики (увеличение имплантатами, мастопексия, редукционная маммопластика)
 - 1.2.4 Асимметрия молочных желез любого происхождения
- 2. Противопоказания для липофилинга молочных желез.
 - 2.1 Тяжелые соматические заболевания, при которых противопоказано проведение любой плановой хирургической операции.
 - 2.2 Наличие противопоказания к выполнению местной и/или общей анестезии
 - 2.3 Воспалительные процессы кожи и подкожной клетчатки в донорской и/или реципиентной зонах.
 - 2.4 Наличие локального злокачественного процесса в донорской и/или реципиентной зонах.
 - 2.5 Срок менее шести месяцев с момента окончания лактации.
- 3. Предоперационное обследование пациента перед проведением липофилинга молочных желез
 - 3.1 Стандартное общеклиническое и лабораторное обследование перед плановой хирургической операцией под местным или общим обезболиванием.
 - 3.2 Консультативный осмотр терапевта (по показаниям).
 - 3.3 Консультативное обследование профильных специалистов при наличии сопутствующей патологии (по показаниям).
 - 3.4 Ультразвуковое, рентгенологическое или магнитно-резонансное исследование молочных желез сроком не менее четырех недель до операции
 - 3.5 При наличии в анамнезе злокачественного новообразования молочной железы: необходимо иметь обследования, уточняющие распространенность онкологического процесса (УЗИ мягких тканей передней поверхности грудной клетки, УЗИ регионарных лимфатических узлов, УЗИ брюшной полости, рентгенография органов грудной клетки). Дополнительно может быть

необходима справка от онколога об отсутствии противопоказаний к проведению липофилинга области молочных желез.

4. Условия проведения инъекционной аутоотрансплантации продуктов на основе жировой ткани.

Липофилинг молочных желез является хирургической операцией и поэтому должен производиться в условиях операционной в соответствии с утвержденными порядками оказания профильной медицинской помощи. Выполнение данной процедуры возможно под местной и общей анестезией.

5. Обезболивание.

Местная анестезия или общее/комбинированное обезболивание.

6. Оборудование для проведения липофилинга области молочных желез.

6.1 Стандартное оборудование для проведения хирургических операций под местным и общим обезболиванием в соответствии с порядками оказания профильной медицинской помощи.

1.2 Оборудование для проведения аппаратного липофилинга (факультативно).

Для липофилинга молочных желез рекомендуется использовать жировой трансплантат, полученный с применением аппаратной вибрационной и водоструйной липосакции.

7. Инструментарий для проведения липофилинга области молочных желез.

А) для трансплантации малых объемов:

- Набор канюль для инфильтрации раствора и забора жировой ткани.
- Шприцы одноразовые с Luer Lock коннектором объемом 2, 5, 10, 20, 50 мл.
- Переходники для перемещения жировой ткани между шприцами.
- Набор канюль для инъекционного введения аутоотрансплантата.

Б) Для трансплантации больших объемов:

- Набор канюль для инфильтрации раствора и забора жировой ткани.
- Вакуумный аспиратор электрический с регулятором отрицательного давления.
- Стерильная емкость для отстаивания липоаспирата со сливным отверстием.
- Стерильные шланги

В) Трансплантация больших объемов с применением автоматизированных устройств могут применяться следующие аппараты:

- Аппарат для вибрационной липосакции PAL LipoSculptor, с принадлежностями от компании MicroAire® Aesthetics
- Аппарат для водоструйной липосакции Body-jet
- Другие аппараты, зарегистрированные на территории РФ

13. Медикаментозное обеспечение для липофилинга области молочных желез

- 0,9% раствор хлористого натрия
- Раствор адреналина
- Раствор лидокаина
- Раствор соды - бикарбоната натрия
- Другие медикаменты для проведения хирургической операции под местным общим/комбинированным обезболиванием, имеющие регистрационное удостоверение

8.1 Реагенты для ферментативного выделения СВФ:

Лактат Рингера/раствор Хартмана

9. Технология липофилинга области молочных желез

9.1 Технология забора жировой ткани

Забор жировой ткани с целью её последующей трансплантации может осуществляться как в мануальном режиме, так и с помощью любой аппаратной системы для липосакции: вибрационной, водоструйной, ультразвуковой, лазерной. Для клинического применения объемобразующих продуктов (милли-, микротрансплантат) целесообразно использовать технологии,

обеспечивающие минимальную травматизацию адипоцитов (шприцевая, вибрационная, водоструйная).

Выбор места забора жировой ткани определяется исходя из доступности и с учетом предпочтений пациента с соблюдением принципов эстетической липосакции. Размер входных отверстий определяется диаметром липосакционной канюли и составляет 1-5 мм. Расположение входных отверстий может быть произвольным и зависит от донорской зоны, а также анатомических особенностей. По возможности проколы следует располагать в скрытых местах по ходу имеющихся рубцов или стрий, в кожных складках, либо в области имеющегося волосяного покрова [1-3].

Инfiltrация области забора жира производится канюлей модифицированным раствором Кляйна. Тип и концентрация местного анестетика и адреналина могут различаться в зависимости от объема липосакции. Как правило концентрация адреналина варьирует от 1:100000 до 1:400 000. При выполнении липосакции под наркозом местный анестетик может отсутствовать.

Инfiltrация производится либо с помощью шприца 10-50 мл, специального инfiltrационного насоса, либо вибрационного аппарата. Слои инfiltrации: над и под-поверхностной фасцией. В зависимости от индивидуальных особенностей пациента и объема липосакции может использоваться влажная, супервлажная или тумесцентная техника инfiltrации [1-3].

Аспирация может выполняться с использованием шприца или вакуумного аппарата. При заборе жировой ткани шприцом рекомендуется не превышать отрицательное давление, создаваемое оттягиванием поршня, больше 5 мл. Рекомендуемое отрицательное давление при заборе жира вакуумным аппаратом не более 0,6 атмосферы. После окончания забора жировой ткани небольшие разрезы в местах введения канюли зашиваются одиночными швами, либо оставляются без наложения лигатур под стерильными наклейками/повязками. Выбор параметров (длина, диаметр, размеры и форма боковых отверстий) липосакционной канюли определяется объемом липосакции, спецификой реципиентной зоны, индивидуальных анатомических особенностей и типом жирового трансплантата, который необходимо получить [1-3].

10.2 Методы обработки жирового трансплантата

Липоаспират, полученный путем липосакции, содержит фрагменты жировой ткани, инfiltrационный раствор, компоненты крови, свободные триглицериды. С целью получения трансплантата с определенными характеристиками липоаспират может быть подвергнут различным методам обработки: отстаивание, фильтрация, центрифугирование, промывание, обогащение [4]. Для формирования объема рекомендуется использовать трансплантат с сохраненной тканевой структурой (микро- и миллитрансплантат) [1-2]. Также возможно применение криоконсервированной жировой ткани при многоэтапных операциях [5].

10.3 Техника введения жировой ткани при липофилинге молочной железы.

Оптимальным для эффективного приживления считается размер липотрансплантата 2 мм в диаметре (не более 4 мм). Следует избегать его болюсного введения (инъекция большого объема при неподвижной канюле), а также попадание больших количеств жировой ткани в полости. Технический прием, позволяющий достичь реализации данных принципов, заключается во введении липотрансплантата при ретроградном движении канюли. За каждый проход равномерно вводится небольшое количество жирового трансплантата, соответствующего размерам создаваемого канюлей туннеля. В пределах

реципиентной зоны трансплантат распределяется за счет множества туннелей (от нескольких десятков до нескольких сотен), сделанных из двух и более входных отверстий со взаимопересекающимися векторами введения. При липофилинге молочной железы диаметр инъекционной канюли, как правило, составляет от 1,5 до 2,0 мм, но может быть больше или меньше [1-3].

Объем вводимого жирового трансплантата должен соответствовать ёмкости реципиентной зоны. В некоторых клинических ситуациях достижение необходимого объема может быть достигнуто за несколько этапов. При реконструкции груди в среднем требуется от 4 до 6 этапов для создания необходимой формы и объема груди [1,2].

11. Ведение послеоперационного периода

В ранние сроки после проведения операции аутоотрансплантации продуктов на основе жировой ткани рекомендовано избегать охлаждения и давления на область введенного трансплантата. Давление рекомендуется избегать до 3-4 недель, активные физические нагрузки и перегрев тканей (баня, горячая ванна) до 3 месяцев и резких колебаний массы тела в течение 3 месяцев после операции.

12. Осложнения и неблагоприятные исходы

Возможны нежелательные явления, связанные с проведением местной и/или общей анестезией.

Специфические осложнения липофилинга молочной железы можно подразделить по степени тяжести. К тяжелым осложнениям относят тяжело протекающий инфекционный процесс и пневмоторакс. В научной литературе описаны единичные случаи сепсиса [6-8], тяжелой грибковой инфекции [8,9] и некротизирующего фасциита [10] после липофилинга молочных желез.

Пневмоторакс, как правило, встречается при наличии на грудной стенке рубцовых и/или постлучевых изменений мягких тканей. При реконструкции груди методом липофилинга пневмоторакс встречается в 0,2-0,8% [11,12], в то время как при липофилинге, выполненном по эстетическим показаниям подобное осложнение не описано.

Частота легких общехирургических осложнений при липофилинге области молочных желез также зависит от изначальных особенностей реципиентной зоны. Так при выполнении операции по реконструктивным показаниям встречаются следующие осложнения: гематома (6,3%), формирование стрий или гипертрофических рубцов (4,4%), инфекция (1,4%), серома (0,8%), плохое заживление/некроз кожи (0,1%) [11,12]. В то же время при липофилинге молочных желез по эстетическим показаниям инфекция, гематома и серома встречались в 0,6%, 0,5% и 0,1% случаев соответственно [13].

В отдельную группу осложнений можно выделить встречающиеся при липофилинге области молочной железы послеоперационные изменения: масляная киста, жировой некроз/липогранулема, кальцинат. По своей сути изменения после липофилинга представляют собой отграниченные, существенные по объему, скопления свободных триглицеридов или жировой ткани, которые вызывают хронический воспалительный процесс, приводя к отграничению очага от здоровых тканей. В случае отграничения триглицеридов формируется масляная киста, в случае отграничения жирового трансплантата – липогранулема или кальцинат. Процесс формирования жирового некроза является стадийным. Как правило, формирование отграниченной липогранулемы наблюдается позднее 3-4 месяцев после проведения липофилинга. Дальнейшее прогрессирование воспаления по прошествии 12 месяцев приводит к формированию кальциатов [14].

Послеоперационные изменения при липофилинге области молочной железы могут быть пальпируемыми или определяться при инструментальных методах обследования. При липофилинге области молочной железы по реконструктивным показаниям частота возникновения послеоперационных образований составляет: масляных кист – 14,3% при маммографии, 26,7% при УЗИ, 21,4% при МРТ; жирового некроза (липогранулём) – 9,0% при маммографии, 11,3% при УЗИ, 7,3% при МРТ; макрокальцинатов – 8,7% при маммографии, 1,3% при УЗИ; микрокальцинатов – 5,4% при маммографии, 1,3% при УЗИ. Удельный вес подозрительных на злокачественное новообразование изменений, потребовавших биопсии составил 3,7% при маммографии, 3,7% при УЗИ, 3,3% при МРТ [12]. Наличие постлучевых изменений мягких тканей реципиентной области ухудшает процесс приживления трансплантата, повышая риск появления пальпируемых послеоперационных образований: 12-13% при отсутствии лучевых изменений, 37-38% при наличии лучевых изменений [11]. При выполнении липофилинга области молочных желез по эстетическим показаниям послеоперационные изменения встречаются реже: масляные кисты – 6,5, кальцинаты – 4,5%, липогранулемы – 1,2%. Риск выявления послеоперационных изменений инструментальными методами 16,4%, риск биопсии 3,2%. Пальпируемые новообразования при эстетическом липофилинге встречаются в 2,0% [13].

Сформированные новообразования после липофилинга (масляная киста, липогранулема, кальцинат) имеют характерное строение и могут быть успешно отдифференцированы от других доброкачественных и злокачественных образований мягких тканей при ультразвуковом, рентгенологическом или магнитно-резонансном исследовании [15-17]. Кальцинаты, представляющие наибольшие дифференциально-диагностические трудности, как правило, отличимы при маммографии и требуют биопсии лишь в небольшом проценте случаев – 3,2-3,7% [12,13]. При выявлении послеоперационных изменений после липофилинга рекомендовано проводить дообследование пациента по определенному клиническому алгоритму. Первым этапом рекомендуется выполнение ультразвукового исследования. Выявление подозрительных на злокачественную опухоль новообразований требует дальнейшего дообследования у онколога. При выявлении кист возможна их аспирация путем пункции или динамическое наблюдение. При выявлении солидных новообразований, неподозрительных на злокачественную опухоль, возможно их открытое удаление или динамическое наблюдение [18]. Пункционный метод позволяет удалять 67% пальпируемых уплотнений после липофилинга [13]. Послеоперационные изменения, сопровождающие липофилинг молочных желез, являются естественным последствием операции, при котором некровоснабжаемая жировая ткань инъекционно распределяется в мягких тканях области молочной железы. Появление подобных образований в определенном проценте случаев возможно даже при соблюдении техники липофилинга. Послеоперационные изменения мягких тканей являются следствием не только липофилинга, но и других операций на молочной железе, а, следовательно, не могут быть ограничением к применению метода в клинической практике. В частности удельный вес формирования кальцинатов в отдаленном периоде встречаются чаще при редукционной маммопластике (50%), чем при липоаугментации груди (37%) [19].

При нарушении технологии липофилинга (болюсное введение жира в ткани, превышение ёмкости реципиентной зоны, введение жирового трансплантата в полости, экзо-эндогенное повреждение трансплантата) увеличивается степень резорбции пересаженной жировой ткани и повышается риск возникновения

мезенхимальных стволовых клеток на приживаемость жировых аутотрансплантатов путем гистологической оценки в эксперименте на мелких лабораторных животных. *Анналы пластической, реконструктивной и эстетической хирургии*. 2018; 4: 12-17.

11. Терюшкова Ж.И., Васильев В.С., Важенин А.В., Васильев С.А., Димов Г.П., Попков П.Н., Стасюк А.А. Исследование биоматериала из жировой ткани, используемого в лечении постлучевых повреждений прямой кишки. *Медицинский вестник Башкортостана*. 2018; 3(75): 36-42.
12. Терюшкова Ж.И., Васильев В.С., Важенин А.В., Васильев С.А., Еремин И.И. Липографтинг и стромально-васкулярная фракция в лечении пациенток с постлучевыми ректовагинальными свищами. *Онкологическая колопроктология*. 2019;1: 34-41.
13. Allen, R., Canizares, O., Scharf, C., Phuong, D., Thanik, V., Saadeh, P., Coleman, S., Hazen, A. (2013). Grading Lipoaspirate: Is There an Optimal Density for Fat Grafting? *Plastic and reconstructive surgery*. 131. 38-45. 10.1097/PRS.0b013e3182729cc6
14. Bayoussef Z, Dixon JE, Stolnik S, Shakesheff KM. Aggregation promotes cell viability, proliferation, and differentiation in an in vitro model of injection cell therapy. *J Tissue Eng Regen Med*. 2012;6:e61–e73.
15. Bluguermann C, Wu L, Petrigliano F, McAllister D, Miriuka S, Evseenko DA. Novel aspects of parenchymal-mesenchymal interactions: From cell types to molecules and beyond. *Cell Biochem Funct*. 2013;31:271–280.
16. Bourin P, Bunnell BA, Casteilla L, et al. Stromal cells from the adipose tissue-derived stromal vascular fraction and culture expanded adipose tissue-derived stromal/stem cells: A joint statement of the International Federation for Adipose Therapeutics and Science (IFATS) and the International Society for Cellular Therapy (ISCT). *Cytotherapy* 2013;15:641–648.
17. Bowles AC, Wise RM, Gerstein BY, Thomas RC, Ogelman R, Febbo I, Bunnell BA. Immunomodulatory Effects of Adipose Stromal Vascular Fraction Cells Promote Alternative Activation Macrophages to Repair Tissue Damage. *Stem Cells*. 2017 Oct;35(10):2198-2207. doi: 10.1002/stem.2689. Epub 2017 Aug 21. PMID: 28801931
18. Conde-Green A, de Amorim NF, Pitanguy I. Influence of decantation, washing and centrifugation on adipocyte and mesenchymal stem cell content of aspirated adipose tissue: a comparative study. *J Plast Reconstr Aesthet Surg*. 2010; 63(8):1375–1381. doi: 10.1016/j.bjps.2009.07.018
19. Canizares O Jr, Thomson JE, Allen RJ Jr, Davidson EH, Tutela JP, Saadeh PB, Warren SM, Hazen A. The effect of processing technique on fat graft survival. *Plast Reconstr Surg*. 2017 Nov;140(5):933-943. doi: 10.1097/PRS.0000000000003812. PMID: 29068928
20. Caplan A.I. Mesenchymal stem cells as trophic mediators / A.I. Caplan, J.E. Dennis // *J Cell Biochem*. – 2006. – Vol. 98, №5. – P. 1076-1084.
21. Casteilla L, Planat-Benard V, Laharrague P, Cousin B. Adipose-derived stromal cells: Their identity and uses in clinical trials, an update. *World J Stem Cells* 2011;3:25–33.
22. Charles-de-Sá, L., Gontijo-de-Amorim, N. F., Maeda Takiya, C., Borojevic, R., Benati, D., Bernardi, P., Sbarbati, A., Rigotti, G. Antiaging Treatment of the Facial Skin by Fat Graft and Adipose-Derived Stem Cells. *Plastic and Reconstructive Surgery*. 2015; 135(40) 999-1009. doi: 10.1097/PRS.0000000000001123
23. Cohen SR, Hewett S, Ross L, Delaunay F, Goodacre A, Ramos C, Leong T, Saad A. Regenerative Cells For Facial Surgery: Biofilling and Biocontouring. *Aesthet Surg J*. 2017 Jul 1;37(suppl_3):S16-S32. doi: 10.1093/asj/sjx078. PMID: 29025218 DOI:10.1093/asj/sjx078
24. Coleman S R, Mazzola RF, Editors. *Fat Injection: From Filling to Regeneration* St. Louis, MO: Quality Medical Publishing 2008 ISBN: 1576262847

25. Del Vecchio, D.A. M.D. Grading Lipoaspirate: Is There an Optimal Density for Fat Grafting? *Plastic and Reconstructive Surgery*: April 2013 - Volume 131 - Issue 4 - p 637e-639e doi: 10.1097/PRS.0b013e31828d7b0e
26. Fonseca-Alaniz MH, Takada J, Alonso-Vale MI, Lima F.B. Adipose tissue as an endocrine organ: from theory to practice. *J Pediatr (Rio J)*. 2007; 83(5 Suppl): S192–S203. doi: 10.2223/JPED.1709
27. Forcheron F, Agay D, Scherthan H, Riccobono D, Herodin F, et al. (2012) Autologous Adipocyte Derived Stem Cells Favour Healing in a Minipig Model of Cutaneous Radiation Syndrome. *PLOS ONE* 7(2): e31694. <https://doi.org/10.1371/journal.pone.0031694>
28. Fu Y, Karbaat L, Wu L, Leijten J, Both SK, Karperien M. Trophic effects of mesenchymal stem cells in tissue regeneration. *Tissue Eng Part B Rev*. 2017;23:515–528.
29. Gir P, Brown SA, Oni G, Kashefi N, Mojallal A, Rohrich RJ. Fat grafting: Evidence-based review on autologous fat harvesting, processing, reinjection, and storage. *Plast Reconstr Surg*. 2012;130(1):249–258. doi: 10.1097/PRS.0b013e318254b4d3
30. Goh SK, Olsen P, Banerjee I. Extracellular matrix aggregates from differentiating embryoid bodies as a scaffold to support ESC proliferation and differentiation. *PLoS One* 2013;8:e61856.
31. Hardy S.A. Mesenchymal stem cells as mediators of neural differentiation / S.A. Hardy, D.J. Maltman, S.A.Przyborski // *Curr Stem Cell Res Ther.* – 2008. – Vol. 3, №1. – P. 43-52.
32. Harms M, Seale P. Brown and beige fat: development, function and therapeutic potential. *Nat Med*. 2013 Oct;19(10): 1252-63. doi: 10.1038/nm.3361. Epub 2013 Sep 29.
33. Heo SC¹, Jeon ES, Lee IH, Kim HS, Kim MB, Kim JH. Tumor necrosis factor- α -activated human adipose tissue-derived mesenchymal stem cells accelerate cutaneous wound healing through paracrine mechanisms. *J Invest Dermatol*. 2011 Jul;131(7):1559-67. doi: 10.1038/jid.2011.64.
34. Illouz Y-G, Sterodimas A (Editors). *Adipose stem cells and regenerative medicine*. Springer eidelberg Dordrecht London New York Library of Congress Control Number: 2011929933© Springer-Verlag Berlin Heidelberg; 2011:278. doi: 10.1007/978-3-642-20012-0.
35. Jiang D, Qi Y, Walker NG, Sindrilaru A, Hainzl A, Wlaschek M, MacNeil S, Scharffetter-Kochanek K. The effect of adipose tissue derived MSCs delivered by a chemically defined carrier on full-thickness cutaneous wound healing. *Biomaterials*. 34(10):2501-15
36. Kapur SK, Katz AJ. Review of the adipose derived stem cell secretome. *Biochimie* 2013;95:2222–2228.
37. Khouri RK Jr, Khouri RK. Current Clinical Applications of Fat Grafting. *Plast Reconstr Surg*. 2017 Sep;140(3):466e-486e. doi: 10.1097/PRS.0000000000003648.
38. Lee MJ, Kim J, Kim MY, Bae YS, Ryu SH, Lee TG, et al. Proteomic analysis of tumor necrosis factor- α -induced secretome of human adipose tissue-derived mesenchymal stem cells. *JProteome Res*. 2010; 9 (4):1754–62. doi: 10.1021/pr900898n.
39. Lee JH., Kirkham, JC , McCormack MC, Nicholls AM, Randolph MA, Austen WG, Jr. The Effect of Pressure and Shear on Autologous Fat Grafting *Plastic and Reconstructive Surgery* Volume 131, Number 5, 2013; 1125-1136
40. Lee SH¹, Jin SY, Song JS, Seo KK, Cho KH. Paracrine effects of adipose-derived stem cells on keratinocytes and dermal fibroblasts. *Ann Dermatol*. 2012 May;24(2):136-43. doi: 10.5021/ad.2012.24.2.136. Epub 2012 Apr 26.
41. Lei X, Deng Z, Duan E. Uniform embryoid body production and enhanced mesendoderm differentiation with murine embryonic stem cells in a rotary suspension bioreactor. *Methods Mol Biol*. 2016;1502:63–75.
42. Lopatina T, Kalinina N, Karagyaur M, Stambolsky D, Rubina K, Revischin A, Pavlova G, Parfyonova Y, Tkachuk V. Correction: Adipose-Derived Stem Cells Stimulate Regeneration of Peripheral Nerves: BDNF Secreted by These Cells Promotes Nerve Healing and Axon

- Growth De Novo. PLoS One. 2019 Jul 12;14(7):e0219946. doi: 10.1371/journal.pone.0219946. eCollection 2019.
43. Medina, M., Nguyen, J., McCormack, M., Randolph, M., & Austen, W. (2009). A high-throughput model for fat graft assessment. *Lasers in Surgery and Medicine*, 41(10), 738-744.
 44. Medina, M.A. III, Nguyen, J.T., Kirkham, J.C., Lee, J.H., McCormack, M.C., Randolph, M.A., Austen, W. G. Jr. (2011). Polymer Therapy: A Novel Treatment to Improve Fat Graft Viability. *Plastic and reconstructive surgery*. 127. 2270-82. 10.1097/PRS.0b013e3182139fc1.
 45. Nguyen A, Guo J, Banyard DA, et al. Stromal vascular fraction: A regenerative reality? Part 1: Current concepts and review of the literature. *J Plast Reconstr Aesthet Surg*. 2016;69:170–179.
 46. Oranges CM, Striebel J, Tremp M, Madduri S, Kalbermatten DF, Harder Y, Schaefer DJ. The preparation of the recipient site in fat grafting: A comprehensive review of the preclinical evidence. *Plast Reconstr Surg*. 2019;143(4):1099-1107. doi: 10.1097/PRS.0000000000005403.
 47. Pallua N, Pulsfort AK, Suschek C, Wolter TP. Content of the growth factors bFGF, IGF-1, VEGF, and PDGF-BB in freshly harvested lipoaspirate after centrifugation and incubation. *Plast Reconstr Surg*. 2009;123(3):826–33.
 48. Prockop D.J. Mesenchymal stem/stromal cells (MSCs): role as guardians of inflammation / D.J. Prockop, J.Y. Oh // *Mol Ther.* – 2012. – Vol. 20, №1 – P. 14-20.
 49. Rodriguez-Menocal L, Shareef S, Salgado M, Shabbir A, Van Badiavas E Role of whole bone marrow, whole bone marrow cultured cells, and mesenchymal stem cells in chronic wound healing *Stem Cell Res Ther*. 2015; 6(1): 24. doi: 10.1186/s13287-015-0001-9
 50. Rué P, Martínez Arias A. Cell dynamics and gene expression control in tissue homeostasis and development. *Mol Syst Biol*. 2015;11:792.
 51. Rubina K.. Adipose Stromal Cells Stimulate Angiogenesis via Promoting Progenitor Cell Differentiation, Secretion of Angiogenic Factors, and Enhancing Vessel Maturation / K. Rubina, N. Kalinina A. Efimenko, T. Lopatina, V. Melikhova, Z. Tsokolaeva, V. Sysoeva, V. Tkachuk, Y. Parfyonova // *Tissue engineering: Part A.* - 2009. – Vol. 15, №8. – P. 2039-2050.
 52. Salgado AJ, Reis RL, Sousa NJ, Gimble JM. Adipose tissue derived stem cells secretome: Soluble factors and their roles in regenerative medicine. *Curr Stem Cell Res Ther*. 2010;5:103–110
 53. Streit L, Jaros J, Sedlakova V, Sedlackova M, Drazan L, Svoboda M, Pospisil J, Vyska T, Vesely J, Hampl A. A Comprehensive in vitro comparison of preparation techniques for fat grafting. *Plast Reconstr Surg*. 2017 Mar;139(3):670e-682e. doi: 10.1097/PRS.0000000000003124.
 54. Strong AL, Cederna PS, Rubin JP, Coleman SR, Levi B. The current state of fat grafting: A review of harvesting, processing, and injection techniques. *Plast Reconstr Surg*. 2015;136:897–912.
 55. Symonds ME (Editor). *Adipose tissue biology*. Springer; 2nd ed. 2017 edition (April 4, 2017); 2017: 460. doi: 10.1007/978-3-319-52031-5.
 56. Tonnard P, Verpaele A, Peeters G, Hamdi M, Cornelissen M, Declercq H. Nanofat grafting: Basic research and clinical applications. *Plast Reconstr Surg*. 2013; 132:1017–1026.
 57. Vallee M, Cote JF, Fradette J. Adipose-tissue engineering: taking advantage of the properties of human adipose-derived stem/stromal cells. *Pathol Biol (Paris)*. 2009;57(4): 309–317. doi: 10.1016/j.patbio.2008.04.010
 58. Vasilyev, V. Vasilyev S, Vazhenin A, Teryushkova Z, Vasilyev Y, Vasilyev I, Semyonova A, Dimov G, Lomakin E. An Algorithm for Treatment of Radiation-Induced Soft Tissue Damage with Products Based on Autologous Adipose Tissue. *PRS GO*; 2018: 6 (8S): 155-156. doi: 10.1097/01.GOX.0000547029.33601.d4

59. Wang P, Mariman E, Renes J. The secretory function of adipocytes in the physiology of white adipose tissue. *J Cell Physiol.* 2008; 216:3–13. doi:10.1002/jcp.21386
60. Yan A¹, Avraham T, Zampell JC, Haviv YS, Weitman E, Mehrara BJ. Adipose-derived stem cells promote lymphangiogenesis in response to VEGF-C stimulation or TGF- β 1 inhibition. *Future Oncol.* 2011 Dec;7(12):1457-73. doi: 10.2217/fon.11.121.
61. Yao Y, Dong Z, Liao Y, et al. Adipose extracellular matrix/stromal vascular fraction gel: A novel adipose tissue derived injectable for stem cell therapy. *Plast Reconstr Surg.* 2017;139:867–879.
62. Zanata F, Bowles A, Frazier T, Curley J, Bunnell B, Wu X, Wade J, Devireddy R, Gimble J, Ferreira L). Effect of Cryopreservation on Human Adipose Tissue and Isolated Stromal Vascular Fraction Cells: In Vitro and In Vivo Analyses. *Plast Reconstruct Surg.*; 2018: 141: 232e-243e. doi:10.1097/PRS.0000000000004030.
63. Zhang P, Feng J, Liao Y, et al. Ischemic flap survival improvement by composition-selective fat grafting with novel adipose tissue derived product: Stromal vascular fraction gel. *Biochem Biophys Res Commun.* 2018;495:2249–2256.
64. Zimmerlin L, Donnenberg VS, Pfeifer ME, et al. Stromal vascular progenitors in adult human adipose tissue. *Cytometry A* 2010;77:22–30.
65. Zografou A, Tsigris C, Papadopoulos O, Kavantzias N, Patsouris E, Donta I, Perrea D. Improvement of skin-graft survival after autologous transplantation of adipose-derived stem cells in rats. *J Plast Reconstr Aesthet Surg.* 2011 Dec;64(12):1647-56. doi:10.1016/j.bjps.2011.07.009.
66. Zhu M, Zhou Z, Chen Y, Schreiber R, Ransom JT, Fraser JK, Hedrick MH, Pinkernell K, Kuo HC. Supplementation of fat grafts with adipose-derived regenerative cells improves long-term graft retention. *Ann Plast Surg.* 2010 Feb;64(2):222-8. doi: 10.1097/SAP.0b013e31819ae05c.
67. Zuk PA, Zhu M, Mizuno H, et al. Multilineage cells from human adipose tissue: Implications for cell-based therapies. *Tissue Eng.* 2001;7:211–228.

XIV. Приложение А1. Состав рабочей группы по разработке клинических рекомендаций

Васильев Сергей Александрович, д.м.н., профессор, заведующий кафедрой пластической хирургии и косметологии ИДПО ФГБОУ ВО ЮУГМУ Минздрава России.

Васильев Вячеслав Сергеевич, к.м.н., ассистент кафедры пластической хирургии и косметологии ИДПО ФГБОУ ВО ЮУГМУ Минздрава России.

Васильев Юрий Сергеевич, д.м.н., профессор кафедры пластической хирургии и косметологии ИДПО ФГБОУ ВО ЮУГМУ Минздрава России.

Васильев Игорь Сергеевич, к.м.н., ассистент кафедры пластической хирургии и косметологии ИДПО ФГБОУ ВО ЮУГМУ Минздрава России.

XV. Приложение А2. Методология разработки клинических рекомендаций

Настоящие клинические рекомендации основаны на критической оценке данных научной литературы. В тоже время эти рекомендации не должны считаться всеобъемлющим или служить в качестве технологического стандарта. Медицинские технологии могут меняться по мере развития научных знаний и анализа клинической практики, что неизбежно требует периодического пересмотра существующих подходов. Достоверные выводы должны быть

основаны на высококачественных рандомизированных контролируемых исследованиях.

Поиск литературы и прием доказательств

Настоящие клинические рекомендации разрабатывались на основании обзора текущей литературы по вопросам аутологичной инъекционной трансплантации продуктов на основе жировой ткани и включал в себя перспективный, систематический метод для поиска и оценки материалов. Для поиска использовались следующие ключевые слова и термины: реконструкция молочной железы, breast reconstruction, аутологичная пересадка жира, липотрансфер, липофилинг, lipofilling, инъекционная аутооттрансплантация жировой ткани, фэтграфтинг, fat grafting, fat injectio

Критическая оценка литературы

Соответствующие статьи были классифицированы по типу исследования: рандомизированное контролируемое исследование, систематический анализ, когортное исследование, анализ клинического случая, анализ серии клинических случаев. Каждая статья была критически оценена по качеству исследования и присваивалась соответствующему уровню доказательств.

Практические рекомендации основывались на силе подтверждающих доказательств и распределялись в соответствии со шкалой уровней убедительности рекомендаций (УУР) для методов профилактики, диагностики, лечения и реабилитации (профилактических, диагностических, лечебных, реабилитационных).

Шкала оценки уровней убедительности рекомендаций (УУР) для методов профилактики, диагностики, лечения и реабилитации (профилактических, диагностических, лечебных, реабилитационных вмешательств)

А. Сильная рекомендация (все рассматриваемые критерии эффективности (исходы) являются важными, все исследования имеют высокое или удовлетворительное методологическое качество, их выводы по интересующим исходам являются согласованными).

В. Условная рекомендация (не все рассматриваемые критерии эффективности (исходы) являются важными, не все исследования имеют высокое или удовлетворительное методологическое качество и/или их выводы по интересующим исходам не являются согласованными).

С. Слабая рекомендация (отсутствие доказательств надлежащего качества (все рассматриваемые критерии эффективности (исходы) являются неважными, все исследования имеют низкое методологическое качество и их выводы по интересующим исходам не являются согласованными)

Категории А и В присваивались рекомендациям, подтвержденным высококачественными исследованиями, в то время как к категории С были отнесены рекомендации с низким уровнем доказательности.

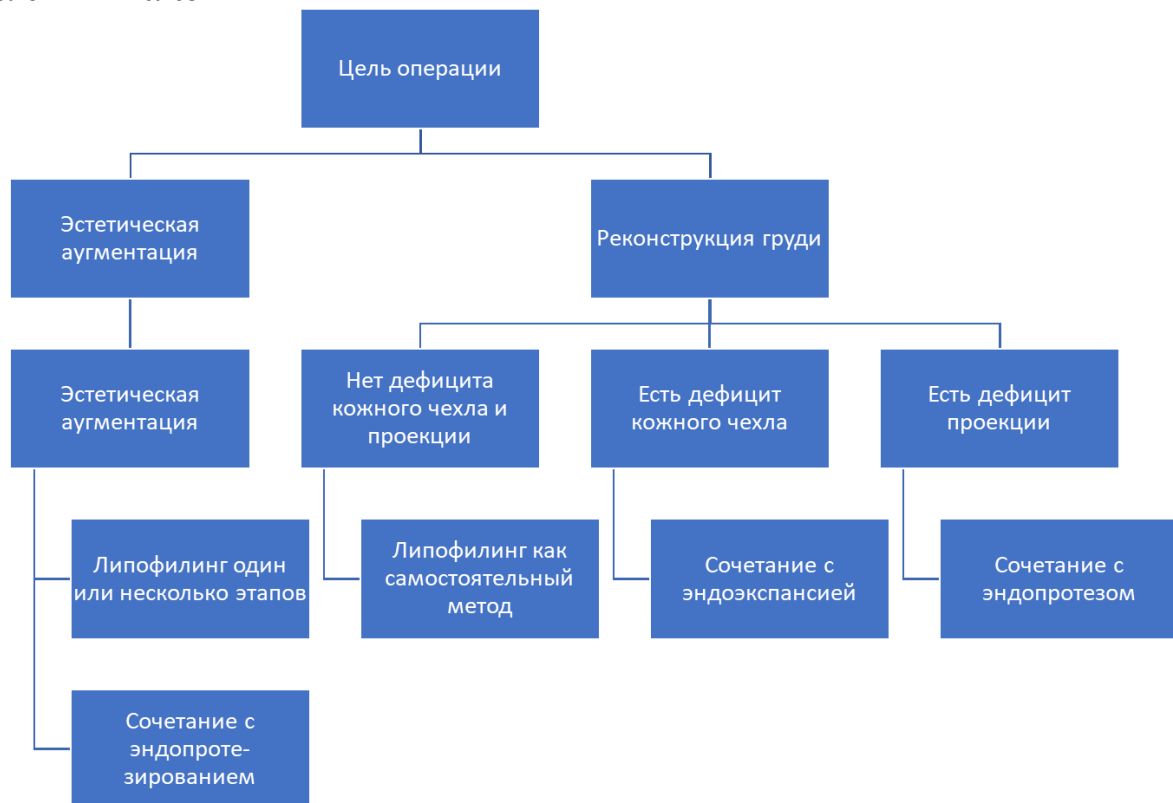
Оценка уровней достоверности проводилась в соответствии со шкалой оценки уровней достоверности доказательств (УДД) для методов профилактики, лечения и реабилитации (профилактических, лечебных, реабилитационных вмешательств)

Шкала оценки уровней достоверности доказательств (УДД) для методов профилактики, лечения и реабилитации (профилактических, лечебных, реабилитационных вмешательств)

1. Систематический обзор рандомизированных клинических исследований с применением мета-анализа.
2. Отдельные рандомизированные клинические исследования и систематические обзоры исследований любого дизайна, за исключением рандомизированных клинических исследований, с применением мета-анализа.
3. Нерандомизированные сравнительные исследования, в том числе когортные исследования.
4. Несравнительные исследования, описание клинического случая или серии случаев, исследование "случай-контроль".
5. Имеется лишь обоснование механизма действия вмешательства (доклинические исследования) или мнение экспертов

- XVI. Приложение А3. Справочные материалы, включая соответствие показаний к применению и противопоказаний, способов применения и доз лекарственных препаратов инструкции по применению лекарственного препарата
- XVII. Приложение Б. Алгоритмы действий врача

Алгоритм выбора вспомогательных хирургических методов при липофилинге молочных желез



- XVIII. Приложение В. Информация для пациента

Инъекционная аутотрансплантация продуктов на основе жировой ткани (липофилинг) – это хирургическая операция, которая заключается в перемещении фрагментов собственной жировой ткани из одного участка организма на другой его участок с помощью специальных канюль (тупоконечных игл) через небольшие проколы или разрезы кожи.

Липофилинг включает несколько этапов: забор, обработку и введение жировой ткани. В зависимости от объема перемещаемой жировой ткани операцию выполняют под как местной анестезией, так и под наркозом. Перед операцией проводится лабораторное и общеклиническое обследование. Операция противопоказана при наличии тяжелых сопутствующих заболеваний сердечно-сосудистой системы, органов дыхания, психических и других нарушений. В послеоперационный период сопровождается отеком и кровоизлияниями в местах забора и пересадки жировой ткани. Отек обычно существенно уменьшается в течение 10-14 дней. В случаях трансплантации больших объемов жировой ткани используется специальное белье для постоянной компрессии зон забора жировой ткани, которое необходимо носить в течение 2-8 недель в зависимости от агрессивности липосакции. Рекомендуется ограничение активной физической нагрузки, сауны, бани до 1-2 месяцев. Не рекомендуется резкое снижение массы тела в течение первых трех месяцев после липофилинга. Существуют различные методы подготовки жирового трансплантата, позволяющие получать материал с отличными физическими и биологическими свойствами. В зависимости от клинической ситуации хирург выбирает оптимальный метод или сочетание методов подготовки жирового трансплантата. Липофилинг проводится как по эстетическим, так и по медицинским показаниям. Как показали результаты научных исследований последних лет, жировая ткань выполняет структурную функцию, а также является богатым источником стромальных клеток, обладающих регенераторными свойствами. В связи с этим, показанием для использования липофилинга может быть не только коррекция контуров, но и лечение таких патологических состояний как рубец/фиброз, поздние лучевые повреждения мягких тканей, хронические раны различного происхождения и др.

Несмотря на то, что липофилинг относится к малоинвазивным операциям, после ее проведения могут возникать осложнения и неблагоприятные исходы. В раннем послеоперационном периоде в местах забора и перемещения жира возможно формирование гематомы (скопления крови) ранние послеоперационные осложнения (гематома, нагноение раны). Гематома, как следствие кровотечения, может возникнуть в результате несоблюдения послеоперационного режима и (или) резкого повышения артериального давления. Наличие гематомы может потребовать ревизии раны, эвакуации сгустков крови и остановки кровотечения. Гематома успешно поддается лечению и в дальнейшем не влияет на эстетический результат. Для профилактики тромбоэмболических осложнений во время операции и первые сутки после неё применяется компрессия нижних конечностей с помощью эластичных бинтов. После окончания операции на реципиентные области накладывают стерильную придавливающую повязку. Риск общехирургических осложнений невысок (менее 0,5%).

Специфические осложнения липофилинга включают возможность повреждения канюлей важных анатомических структур (сосудов, нервов внутренних органов), в том числе с развитием стойких необратимых осложнений или летального исхода. Точная статистика для осложнений данного типа отсутствует в связи с низкой частотой их встречаемости (единичные случаи). Относительно изученным является вопрос летальности при липофилинге ягодиц, которая на данный момент ниже, чем при абдоминопластике и составляет 1:20000 случаев. В настоящее время разработаны рекомендации по технике липофилинга различных анатомических областей, позволяющие снизить к минимуму риск развития тяжелых осложнений.

В результате липофилинга возможно формирование послеоперационных изменений в зонах введения жировой ткани, которые можно разделить на масляные кисты (ограниченное скопление триглицеридов), липогранулемы (некроз жировой ткани в результате ее ограниченного скопления в значимом количестве), кальцинаты (кальцификация длительно существующих липогранулем). Новообразования могут быть различные по размеру и расположению. Большие, сливные очаги, как правило, формируются при нарушении корректной техники липофилинга. Небольшие послеоперационные изменения могут формироваться и при корректно проведенной операции и чаще встречаются при липофилинге больших объемов (молочные железы, ягодицы). Очаги могут прощупываться, либо быть непальпируемыми и выявляться при ультразвуковом, рентгенологическом, магнитно-резонансном исследованиях. Наиболее часто послеоперационные изменения встречаются при липофилинге больших объемов (молочные железы, ягодицы и др.), причем вероятность повышается при наличии в зоне введения рубцовых и постлучевых изменений. В подавляющем большинстве случаев масляные кисты, липогранулемы и кальцинаты после липофилинга имеют четкие отличия от других доброкачественных и злокачественных новообразований мягких тканей. В зависимости от конкретной клинической ситуации послеоперационные изменения после аутотрансплантации жировой ткани могут не удаляться (динамическое наблюдение), удаляться путем пункции или открытым хирургическим методом.

Липофилинг, по имеющимся в научной литературе данным, является безопасным с онкологической точки зрения хирургическим методом. Введение аутологичной жировой ткани не способствует возникновению и прогрессированию онкологического процесса, поэтому данный метод может применяться в том числе и пациентам с уже установленным диагнозом злокачественного новообразования. Липофилинг онкологическим пациентам может проводиться только после тщательного предоперационного обследования, при условии отсутствия онкологического процесса.

XIX. Приложение Г1 - GN. Шкалы оценки, вопросники и другие оценочные инструменты состояния пациента, приведенные в клинических рекомендациях