

Глава 10.

Хирургическая коррекция рубцов методом инъекционной аутоотрансплантации продуктов на основе жировой ткани

Список сокращений.

ЭЖТ – эмульсифицированная жировая ткань

СВФ – стромально-васкулярная фракция

ММСК – мультипотентные мезенхимальные стволовые клетки

БоТП – богатая тромбоцитами плазма

Термины и определения.

Инъекционная аутоотрансплантация продуктов на основе жировой ткани.

Инъекционная аутоотрансплантация жировой ткани также – липофилинг, липографтинг, липотрансфер, фэтграфтинг, fat grafting, fat injection.

Структурный липофилинг (Structural fat grafting) – методика липофилинга, позволяющая создать объем жировой ткани с нормальной структурой в реципиентной зоне.

Жировой миллитрансплантат (millifat graft), жировой микротрансплантат (microfat graft), эмульсифицированная жировая ткань (жировой нанотрансплантат, nanofat graft).

Инъекционное введение жирового миллитрансплантата (миллилипофилинг).

Инъекционное введение жирового микротрансплантата (микролипофилинг).

Инъекционное введение эмульсифицированного жира (нанолипофилинг).

Инъекционное введение стромально-васкулярной фракции жировой ткани.

Краткая информация по заболеванию или состоянию

Процесс рубцевания представляет собой естественную реакцию организма на травму, направленную на восстановление

целостности тканей. Рубец является конечным продуктом стадии ремоделирования раневого процесса, которая, начинается через 2–3 недели после травмы и продолжается от одного до двух лет. На этом этапе большинство эндотелиальных клеток, макрофагов и миофибробластов подвергнутся апоптозу, а оставшаяся ткань представлена в основном коллагеном с редкими клеточными включениями. Коллаген III типа замещается на коллаген I типа, матриксные металлопротеиназы, оставшиеся эндотелиальные клетки, фибробласты и макрофаги укрепляют рубец, однако, вновь сформированная ткань никогда не восстанавливает исходные свойства.

Рубцы на коже подразделяются на нормотрофические (вровень с окружающей кожей), атрофические (западающие, ниже уровня кожи), гипертрофические (возвышающиеся) и келоидные (массивные разрастания рубцовой ткани). Гипертрофические и келоидные рубцы (или келоиды) объединяются в группу патологических рубцов.[1] Патология образования гипертрофических рубцов обусловлена активной пролиферативной фазой заживления ран. Рубцовая ткань представлена неорганизованной матричной структурой, содержащей воспалительные клетки, фибробласты с гипертрофированной сосудистой сетью.

Келоидный рубец представляет собой локальный агрессивный доброкачественный фибропролиферативный процесс, который выходит за пределы исходной раны и проникает в окружающую здоровую кожу. В отличие от гипертрофических рубцов, которые остаются в границах исходных ран и обычно спонтанно регрессируют, келоиды разрастаются за пределы исходной раны и редко регрессируют. Эти патологические рубцы не только эстетически неприятны, но также могут сопровождаться болезненными и функциональными нарушениями, вызывающими у пациентов как физический, так и психологический стресс.

Ладонный фасциальный фиброматоз (Дюпюитрена) представляет собой рубцевание или сморщивание ладонной фасции, которое связано с патологией соединительной ткани и биохимических процессов, проявляющиеся в невозможности разгибания кистевых пальцев.

Рубцевание может привести к потере функции, ограничению движения и эстетическим дефектам вплоть до обезображивания. Эстетические проблемы обусловлены нарушением контуров,

отличиями текстуры и цвета рубца от окружающей неповрежденной ткани.

Биологическая характеристика жировой ткани.

Жировая ткань является биологической активной субстанцией [2]. Помимо функции депонирования энергетических запасов организма, получаемых с пищей, жировая ткань секретирует молекулы, напрямую взаимодействующие с головным мозгом, и является компонентом иммунной системы. Эта ткань участвует в формировании внешнего облика человеческого организма, определяя сексуальную привлекательность, тем самым выполняя еще и социальную функцию.

Выделяют две разновидности жировой ткани человека: коричневую (бурую) жировую ткань (brown adipose tissue) и белую жировую ткань (white adipose tissue), которая и используется для инъекционного введения. Белая жировая ткань имеет несколько функций: обеспечение термосбережения; определяет имидж тела, что особенно важно для женщин в формировании сексуальной привлекательности; сбережение энергии; является амортизатором при механических ударах; выполняет эндокринную функцию [21,39]; заполняет свободные пространства организма; облегчает скольжение мышц при их движении.

Каждая ткань содержит популяцию резидентных клеток, которые поддерживают ее гомеостаз. С гистологической точки зрения, ткани состоят из двух основных компонентов: паренхимы и стромы [2]. Паренхима представлена специализированными группами клеток, которые выполняют специфические функции ткани (например кардиомиоциты в сердце, гепатоциты в печени или адипоциты в жире), в то время как строма играет структурную роль каркаса, поддерживая паренхиму в физиологическом или патологическом состоянии [3]. Паренхима жировой ткани состоит преимущественно из зрелых адипоцитов, которые пространственно организованы в виде долек соединительной тканью (строма), в которой проходят сосуды и нервы. Зрелые адипоциты составляют половину всей клеточной популяции жировой ткани, занимая при этом до 90% ее объема [36]. В стромальный компонент жировой ткани входят фибробласты, ММСК (мультипотентные мезенхимальные стромальные клетки), эндотелиальные клетки, гладкомышечные клетки, резидентные мононуклеарные клетки, тканевые макрофаги, циркулирующие клетки-предшественницы и клетки крови [3,5,11].

Основная функция стромальных клеток заключается в выработке биологически активных соединений – трофических медиаторов, цитокинов и факторов роста для восстановления и регенерации тканей [46,57]. При повреждении ткани стромальные клетки инициируют сайт- специфический репаративный ответ, состоящий из [54] внеклеточного ремоделирования матрикса, активации ангиогенеза, [11] модуляции иммунного и воспалительного ответа и [53] стимуляции дифференцировки камбиальных клеток [22]. Эти репаративные свойства делают стромальные клетки самыми широко используемыми клетками в регенеративной медицине и клеточной терапии [5,7]. На сегодняшний день жировая ткань является одним из самых часто используемых источников для получения стромальных клеток за счет относительной простоты и малой инвазивности ее извлечения (липосакция), а также благодаря тому, что в ней содержится самое большое количество стромальных клеток на единицу объема (так например, по сравнению с костным мозгом в жировой ткани содержится в 2500 раз больше клеток) [14,46].

Клетки жировой ткани состоят преимущественно из зрелых адипоцитов (паренхима), которые пространственно организованы в виде долек соединительной тканью (строма), в которой проходят сосуды и нервы. В стромальный компонент жировой ткани входят фибробласты, ММСК, эндотелиальные клетки, гладкомышечные клетки, резидентные мононуклеарные клетки, тканевые макрофаги, циркулирующие клетки-предшественницы и клетки крови [11, 35,53].

Жировая ткань является ключевым компонентом такого нового направления, как регенеративная медицина [8,32]. В настоящее время научные исследования о возможности использования жировой ткани в регенеративной медицине разрабатываются по несколькими биомедицинским и техническим направлениям: биология, биоинженерия, технологии клеточного культивирования, пересадка тканей, клеточная дифференцировка, ангиогенез, математическое и компьютерное моделирование, полимерная химия. Доступность жировой ткани для забора из организма человека открывает широкие возможности ее применения в качестве субстрата для клеточной терапии по различным показаниям.

Особенности кодирования заболевания или состояния по Международной статистической классификации болезней и проблем, связанных со здоровьем и по номенклатуре медицинских услуг

Кодирование по Международной статистической классификации болезней и проблем, связанных со здоровьем:

L90.5 – Рубцовые состояния и фиброз кожи (Спаянный рубец кожи. Шрам. Обезображивание, вызванное рубцом. Рубец БДУ)

L91.0 – Келоидный рубец (Гипертрофический рубец. Келоид)

M72.0 – Ладонный фасциальный фиброматоз (Дюпюитрена)

Z 41.1 – Другие виды восстановительного хирургического вмешательства с целью устранения недостатков внешности

Настоящие клинические рекомендации не касаются конкретной нозологии, а описывают медицинскую технологию, которая может применяться как по эстетическим показаниям, не классифицируемым МКБ-10, так и по медицинским показаниям при множестве патологических процессов, связанных с нарушением процессов регенерации тканей.

В соответствии с номенклатурой медицинских услуг настоящая технология кодируется следующим образом: А16.01.036.001 пластика подкожной жировой клетчатки методом перемещения микрочастиц собственного жира (липофилинг). С учетом накопленных к настоящему моменту научных данных и практического опыта возникает потребность в коррекции существующих формулировок номенклатуры медицинских услуг, поскольку настоящая хирургическая технология применяется не только с целью «пластики подкожной жировой клетчатки», но и с целью стимуляции процессов регенерации тканей. При этом существенной особенностью технологии является то, что аутоотрансплантация продуктов на основе жировой ткани осуществляется инъекционным путем.

Классификация продуктов на основе жировой ткани, применяемых для инъекционной аутоотрансплантации.

Жировой миллитрансплантат – размер большей части фрагментов трансплантата более 1,0 мм.

Жировой микротрансплантат – размер большей части фрагментов трансплантата меньше 1,0 мм.

Эмульсифицированный жировой трансплантат – размер большей части фрагментов трансплантата меньше 600 мкм.

Стромально-васкулярная фракция жировой ткани – материал не содержит фрагментов ткани, представляет собой чистую клеточную суспензию.

Классификация методов инъекционной аутотрансплантации в зависимости от специфики продуктов жировой ткани и перемещаемого объема.

В зависимости от размеров аутотрансплантатов жировой ткани:

- Инъекционное введение аутологичного жирового миллилитрансплантата (миллилипофилинг).
- Инъекционное введение аутологичного жирового микротрансплантата (микролипофилинг).
- Инъекционное введение аутологичного эмульсифицированного жирового трансплантата (нанолипофилинг).
- Инъекционная аутотрансплантация стромально-васкулярной фракции жировой ткани.

В зависимости от объема трансплантации:

- Инъекционная аутотрансплантация малых объемов жировой ткани (до 100 мл).
- Инъекционная аутотрансплантация больших объемов жировой ткани (свыше 100 мл).

Диагностика заболевания или состояния (группы заболеваний и состояний), медицинские показания и противопоказания к применению методов диагностики

Диагностика группы заболеваний и состояний, при которых применяется инъекционная аутотрансплантация жировой ткани, имеет специфические особенности для каждой конкретной нозологии, перечисленной выше в соответствии с МКБ-10, и включает изучение жалоб, анамнеза, физикальное обследование, лабораторные диагностические исследования, инструментальные диагностические исследования.

Лечение, включая медикаментозную и немедикаментозную терапию, диетотерапию, обезболивание, медицинские показания и противопоказания к применению методов лечения

Сфера применения инъекционной аутотрансплантации продуктов на основе жировой ткани в пластической, реконструктивной и эстетической хирургии.

Инъекционная аутоотрансплантация продуктов на основе жировой ткани может применяться для устранения контурных деформаций лица и тела, а также для стимуляции регенеративных процессов тканей организма как при изменениях возрастного генеза, так и при врожденных и приобретенных повреждениях и заболеваниях. Применение липофилинга с целью коррекции рубцов позволяет нормализовать нарушенную функцию за счет коррекции рубцовых контрактур, устранить контурные деформации и улучшить качество рубцовой ткани, что делает рубец менее заметным [8,28,32,62].

Выбор продукта зависит от задач в конкретной клинической ситуации. Поскольку зрелые жировые клетки являются основным объемобразующим элементом трансплантата, продукты с сохраненными адипоцитами (милли- и микротрансплантат) следует использовать при контурной коррекции [41,59]. Клетки стромы, в свою очередь, обладают регенеративными свойствами – противорубцовый, проангиогенный, модуляция воспалительного и иммунного ответа, антиапоптотический, стимуляция роста нервных окончаний и лимфатических сосудов [9,20,34,41,58,59,68]. Для реализации регенераторного эффекта можно применять любой материал на основе липоаспирата (милли-, микротрансплантат, ЭЖТ, СВФ), поскольку стромальные клетки содержатся в каждом из них. В том случае, когда требуется лишь регенераторный эффект без формирования объема, целесообразно использование материалов с разрушенными адипоцитами (ЭЖТ) или чистой клеточной взвеси без адипоцитов и внеклеточного матрикса (СВФ). Возможно сочетание различных продуктов в ходе одной процедуры.

Показания для проведения инъекционной аутоотрансплантации продуктов на основе жировой ткани для коррекции рубцов.

- Посттравматические и послеоперационные рубцовые деформации лица и тела [3,6,17].
- Другие виды контурных деформаций лица и тела.

Противопоказания для проведения инъекционной аутоотрансплантации продуктов на основе жировой ткани:

- Тяжелые соматические заболевания, при которых противопоказано проведение любой плановой хирургической операции.
- Воспалительные процессы кожи и подкожной клетчатки в донорской и/или реципиентной зонах.

- Наличие локального злокачественного процесса в донорской и/или реципиентной зонах.
- Предоперационное обследование пациента.
- Стандартное общеклиническое и лабораторное обследование перед плановой хирургической операцией под местным или общим обезболиванием.
- Консультативный осмотр терапевта (по показаниям).
- Консультативное обследование профильных специалистов при наличии сопутствующей патологии (по показаниям).

Условия проведения инъекционной аутотрансплантации продуктов на основе жировой ткани.

Липофилинг является хирургической операцией и поэтому должен производиться в условиях операционной в соответствии с утвержденными порядками оказания профильной медицинской помощи:

- Обезболивание.
- Местная анестезия или общее/комбинированное обезболивание.
- Оборудование для проведения инъекционной аутотрансплантации продуктов на основе жировой ткани.
- Стандартное оборудование для проведения хирургических операций под местным и общим обезболиванием в соответствии с порядками оказания профильной медицинской помощи.
- Оборудование для проведения аппаратного липофилинга (факультативно).

Инструментарий для проведения инъекционной аутотрансплантации продуктов на основе жировой ткани:

А) для трансплантации малых объемов:

- Набор канюль для инфильтрации раствора и забора жировой ткани.
- Шприцы одноразовые с Luer Lock коннектором объемом 1, 2, 5, 20, 50 мл.
- Переходники для перемещения жировой ткани между шприцами.
- Переходники для эмульсификации жирового трансплантата.
- Фильтры для очищения эмульсифицированного жирового трансплантата от стромы.

- Центрифуга.
 - Пробирки стерильные с крышкой.
 - Набор канюль для инъекционного введения аутотрансплантата.
- Б) Для трансплантации больших объемов:
- Набор канюль для инфильтрации раствора и забора жировой ткани.
 - Отсос электрический.
 - Стерильная емкость для отстаивания липоасpirата со сливным отверстием.
 - Стерильные шланги.
- В) Трансплантация больших объемов с применением автоматизированных устройств могут применяться следующие аппараты.
- Г) Для ферментативного выделения СВФ жировой ткани:
- Орбитальный шейкер термостатируемый.
 - Центрифуга.
 - Клеточное сито с размером пор 70–100 мкм.

Медикаментозное обеспечение инъекционной аутотрансплантации продуктов на основе жировой ткани:

- 0,9% раствор хлористого натрия.
- Раствор адреналина.
- Раствор лидокаина.
- Раствор соды – бикарбоната натрия.
- Другие медикаменты для проведения хирургической операции под местным общим/комбинированным обезболиванием, имеющие регистрационное удостоверение

Реагенты для ферментативного выделения СВФ:

- Лактат Рингера/раствор Хартмана;
- Коллагеназа 1, 2 типа.

Технология инъекционной аутотрансплантации продуктов на основе жировой ткани.

Технология забора жировой ткани.

Забор жировой ткани с целью её последующей трансплантации может осуществляться как в мануальном режиме, так и с помощью любой аппаратной системы для липосакции:

вибрационной, водоструйной, ультразвуковой, лазерной. Для клинического применения объемообразующих продуктов (милли-, микротрансплантат) целесообразно использовать технологии, обеспечивающие минимальную травматизацию адипоцитов (вибрационная, водоструйная).

Выбор донорской зоны.

Выбор места забора жировой ткани определяется исходя из доступности и с учетом предпочтений пациента с соблюдением принципов эстетической липосакции [46].

Выбор локализации разрезов кожи.

Размер входных отверстий определяется диаметром липосакционной канюли и составляет 1–5 мм. Расположение входных отверстий может быть произвольным и зависит от донорской зоны, а также анатомических особенностей. По возможности проколы следует располагать в скрытых местах по ходу имеющихся рубцов или стрий, в кожных складках либо в области имеющегося волосяного покрова.

Инфильтрация реципиентной зоны.

Инфильтрация области забора жира производится канюлей модифицированным раствором Кляйна. Тип и концентрация местного анестетика и адреналина могут различаться в зависимости от объема липосакции. Как правило, концентрация адреналина варьирует от 1:100000 до 1:400 000. При выполнении липосакции под наркозом местный анестетик может отсутствовать. Инфильтрация производится либо с помощью шприца 10–50 мл, специального инфузионного насоса, либо вибрационного аппарата. Слои инфильтрации: над и подповерхностной фасцией. В зависимости от индивидуальных особенностей пациента и объема липосакции может использоваться влажная, супервлажная или тумесцентная техника инфильтрации.

Методика забора жировой ткани.

Аспирация может выполняться с использованием шприца или вакуумного аппарата. При заборе жировой ткани шприцом рекомендуется не превышать отрицательное давление, создаваемое оттягиванием поршня, больше 5 мл. Рекомендуемое отрицательное давление при заборе жира вакуумным аппаратом не более 0,6 атмосферы. После окончания забора жировой ткани небольшие разрезы в местах введения канюли зашиваются одиночными швами либо оставляются открытыми под повязками. Выбор

параметров (длина, диаметр, размеры и форма боковых отверстий) липосакционной канюли определяется объемом липосакции, спецификой реципиентной зоны, индивидуальных анатомических особенностей и типом жирового трансплантата, который необходимо получить. Для получения миллитрансплантата размер боковых отверстий должен превышать 1 мм, для микротрансплантата – 1 мм и менее.

Методы обработки жирового трансплантата.

Липоаспират, полученный путем липосакции, содержит фрагменты жировой ткани, инфильтрационный раствор, компоненты крови, свободные триглицериды. С целью получения трансплантата с определенными характеристиками липоаспират может быть подвергнут различным методам обработки: отстаивание, фильтрация, центрифугирование, промывание, обогащение [12,13,24,50,51].

Центрифугирование тканевого материала производится в стерильных пробирках или шприцах. Существуют различные протоколы (от 50 до 1300 г в течение 1–5 минут). Наиболее часто используемым является протокол центрифугирования по S.Coleman – 1200 г в течение трех минут. В результате липоаспират разделяется на три слоя: верхний – свободные триглицериды, средний – жировая ткань и нижний – инфильтрационный раствор с кровью. На дне пробирки имеется клеточный осадок, представленный клеточными элементами крови, в основном эритроцитами. Перед трансплантацией жировой трансплантат очищается от триглицеридов и жидкой фракции.

Фильтрация может производиться с использованием стерильной марли, через металлическое сито или через закрытую систему Puregraft. Фильтрация позволяет очистить жировой трансплантат от триглицеридов, инфильтрационной жидкости и крови.

Отстаивание (седиментация) может производиться непосредственно в шприцах, которые использовались для забора липоаспирата, либо в стерильном липоколлекторе. Среднее время отстаивания – 15–20 минут. По истечении этого времени инфильтрационный раствор с кровью, находящиеся в нижней слое, удаляется. Оставшаяся жировая ткань используется для трансплантации.

Промывание липоаспирата изотоническим раствором хлористого натрия с целью удаления эритроцитов и тканевого детрита. Физиологический раствор добавляется один или несколько

раз в емкость с липоаспиратом до появления светлого раствора при последующем отстаивании.

Обогащение жирового трансплантата может производиться путем добавления к нему БотП и/или СВФ с целью повышения его жизнеспособности. Существуют различные протоколы обогащения жирового трансплантата, отличающиеся по соотношению компонентов [10]. Также существуют методы обогащения жирового трансплантата различными медикаментами [39].

Технология структурной инъекционной аутотрансплантации жировой ткани.

Общие принципы структурной инъекционной аутотрансплантации жировой ткани.

Структурная аутотрансплантация преследует цель создания объема жизнеспособной жировой ткани в реципиентной зоне. Приживление жирового трансплантата происходит за счет его питания от реципиентных тканей с последующей его реваскуляризацией. Поэтому инъекционное введение жировой ткани должно производиться таким образом, чтобы трансплантат был равномерно распределен в реципиентной зоне. Другой важный принцип заключается в том, что объем трансплантируемой ткани не должен превышать емкость реципиентной зоны [2,18,32,51].

Техника инъекционного введения жирового аутотрансплантата. Оптимальным для эффективного приживления считается размер липотрансплантата не более 2 мм в диаметре. Следует избегать его болюсное введение (инъекция большого объема при неподвижной канюле), а также попадание больших количеств жировой ткани в полости, что может привести к некрозу трансплантата [28,31]. Технический прием, позволяющий достичь реализации данных принципов, заключается во введении липотрансплантата при постоянном движении канюли. За каждый проход равномерно вводится небольшое количество жирового трансплантата, соответствующего размерам создаваемого канюлей туннеля. В пределах реципиентной зоны трансплантат распределяется за счет множества туннелей (от нескольких десятков до нескольких сотен), сделанных из двух и более входных отверстий с взаимопересекающимися векторами введения. В процессе инфильтрации следует избегать чрезмерного давления на поршень шприца, что может приводить к разрушению адипоцитов [35]. Выбор параметров канюли для введения зависит

от особенностей реципиентной зоны. Диаметр, как правило, составляет от 0,8 до 2,0 мм. Для липофилинга ягодиц рекомендовано использовать канюли большего диаметра (4,0 мм) с целью снижения риска перфорации сосудов.

Технология инъекционного введения эмульсифицированной жировой ткани.

Техника получения эмульсифицированного трансплантата. Принцип метода основан на измельчении частиц жировой ткани (исходно их объем определяется диаметром отверстий в канюле для липосакции) с помощью последовательного использования переходников для шприцев типа «luer» с различным внутренним диаметром [21]. Таким образом, благодаря воздействию сдвиговых сил липоаспират механически измельчается и получается инъекционный продукт, который может проходить через достаточно тонкие иглы размером от 25 до 31G. В продукте содержатся различного рода фрагменты соединительной ткани размерами до 600 мкм (данный размер позволяет использовать иглы 29-31G). Обработанный таким образом липоаспират получил название наножир (nanofat) [20], хотя более правильным в современной литературе признается название эмульсифицированный жир. В отличие от ферментативно полученных клеток стромально-васкулярной фракции, наножир содержит СВФ, организованную в виде агрегатов клеток и стромального компонента (соединительной ткани), которые сохраняют фрагменты сосудистой сети, оставаясь прикрепленными к нативной внеклеточной матрице. Было показано, что клетки в эмульсифицированном жире сохраняют большую жизнеспособность, миграционную активность и дифференцировочный потенциал по сравнению с изолированными ферментативным способом клетками СВФ [10,24,37]. В недавних клинических исследованиях была показана эффективность и безопасность применения эмульсифицированного жира в хирургических процедурах для омоложения лица и реконструкции кожных трансплантатов. Также на мышинной модели была продемонстрирована способность эмульсифицированного жира стимулировать заживление ран и повышать приживаемость кожных лоскутов [60]. Терапевтический механизм реализуется за счет биологических свойств СВФ, которая в данном продукте представлена относительно небольшим числом свободных клеток и значительным количеством фрагментов соединительной ткани. Эмульсификация

жировой ткани осуществляется путем многократных [31,28,47] форсированных перемещений жирового трансплантата между двумя шприцами через переходник со специальной конструкцией. Внутренний просвет может быть заужен (1,2 мм и менее) либо иметь перегородки. При появлении характерного белесоватого цвета трансплантата и уменьшении сопротивления при его перемещении между шприцами эмульсификация считается эффективной.

Техника инфильтрации эмульсифицированной жировой ткани. ЭЖТ свободно проходит через иглы или канюли диаметром 25 G и более. Для повышения проходимости ЭЖТ требуется его дополнительная фильтрация через сито с диаметром пор 50–100 мкм, что позволяет вводить материал через тонкие иглы диаметром до 31 G. Введение осуществляется канюлями или иглами.

Технология инъекционной аутотрансплантации стромально-васкулярной фракции жировой ткани.

Технология приготовления стромально-васкулярной фракции жировой ткани. СВФ является клеточным продуктом, который может быть получен из липоаспирата в течение полутора часов сразу после забора жировой ткани. Вместе с этим, если поместить СВФ в специальную культуральную среду, то путем культивирования клеток в лабораторных условиях может быть получена чистая популяция ММСК, которая в соответствии с российским нормативно-правовым полем (ФЗ-180 от 23 июня 2017г «О биомедицинских клеточных продуктах») является биомедицинским клеточным продуктом и требует государственной регистрации. Необходимо отметить, что в действующем нормативно-правовом поле статус СВФ как клеточного продукта не определен и СВФ биомедицинским клеточным продуктом не является. Технологии ферментативного получения СВФ можно разделить на открытые, которые осуществляются в условиях лаборатории и закрытые, которые реализованы в различных медицинских изделиях. Протоколы получения продукта в закрытых системах определены производителями, а в открытых системах используется один и тот же принцип, за исключением состава фермента для расщепления соединительной ткани. Наиболее распространен протокол с использованием смеси ферментов – коллагеназы I и II типов, в соотношении 40–60% и 70–30% соответственно. Первоначально полученный липоаспира́т промывают несколько раз раствором лактата

Рингера или Хартмана, для удаления эритроцитов и тумесцентной жидкости. При этом липоаспират отделяют от жидкости либо отстаиванием, либо центрифугированием в течение 5-7мин при 250-300g при комнатной температуре. Затем к отмытому липоаспирату добавляют раствор фермента и инкубируют при 37°C на орбитальном шейкере при 120–250 об\мин в течение 30–45 мин. По прошествии времени инкубации реакцию расщепления останавливают добавлением эквивалентного объема раствора лактата Рингера или Хартмана. Затем расщепленный липоаспират центрифугируют 10 минут со скоростью 300g при комнатной температуре. После центрифугирования надосадочную жидкость сливают, а осадок ресуспендируют в растворе лактата Рингера или Хартмана. Отмывку повторяют 2–3 раза. Перед подготовкой финального продукта осадок фильтруют через клеточное сито с размером ячеек 70-100мкм

Техника введения стромально-васкулярной фракции жировой ткани. Инфильтрация стромально-васкулярной фракции осуществляется иглами 27–31 G в область патологически измененных тканей.

Ведение послеоперационного периода.

В ранние сроки после проведения операции аутотрансплантации продуктов на основе жировой ткани рекомендовано избегать охлаждения и давления на область введенного трансплантата. Давление рекомендуется избегать до 3–4 недель, активные физические нагрузки и перегрев тканей (баня, горячая ванна) до 3 месяцев и резких колебаний массы тела в течение 3 месяцев после операции.

Осложнения и неблагоприятные исходы

Гематома может стать следствием кровотечения в раннем послеоперационном периоде, когда кровь скапливается в виде сгустков под кожей. При данном осложнении показана ревизия раны, удаление сгустков крови и гемостаз. При небольших локальных гематомах возможно консервативное лечение. В любом случае, данное осложнение негативно влияет на отдаленный результат. Инфицирование реципиентной или донорской зоны после липофилинга проявляется в виде всех компонентов этой реакции (покраснение, повышение локальной температуры, болезненность и т. д.). Консервативное лечение эффективно, но

ожидать удовлетворительного отдаленного результата не следует. При чрезмерно выраженной реакции тканей на операционную травму, которая проявляется в виде значительного отека, обширных кровоизлияний или локальной гематомы, следует применять медикаментозные средства, оказывающие противовоспалительное и противоаллергическое действие. Последствия отступлений от технологии липофилинга (болюсное введение жира, экзо-эндогенное повреждение трансплантата) способствуют возникновению субклинических воспалительно-дегенеративных подкожных изменений в зоне липофилинга. Чаще всего это стойкие сливные или гранулематозные уплотнения, безболезненные или слегка болезненные при пальпации, которые по мере созревания могут уплотняться в виде петрификатов либо, наоборот, ликвидироваться. В тяжелых случаях может происходить абсцедирование с выходом содержимого через свищ, что может потребовать вскрытия гной полости.

Медицинская реабилитация, медицинские показания и противопоказания к применению методов реабилитации

При проведении инъекционной аутоотрансплантации продуктов на основе жировой ткани по эстетическим показаниям необходимости в специальные реабилитационные мероприятия, как правило, не возникает. Кровоподтеки и припухлость в зоне инфильтрации постепенно проходит через 3–4 недели.

При использовании липофилинга в качестве метода лечения патологических процессов, медицинская реабилитация проводится в соответствии с утвержденными подходами к лечению каждой конкретной нозологии.

Профилактика и диспансерное наблюдение, медицинские показания и противопоказания к применению методов профилактики

При использовании инъекционной аутоотрансплантации продуктов на основе жировой ткани по медицинским показаниям, профилактика и диспансерное наблюдение проводится в соответствии с утвержденными подходами к лечению каждой конкретной нозологии.

Алгоритмы действий врача

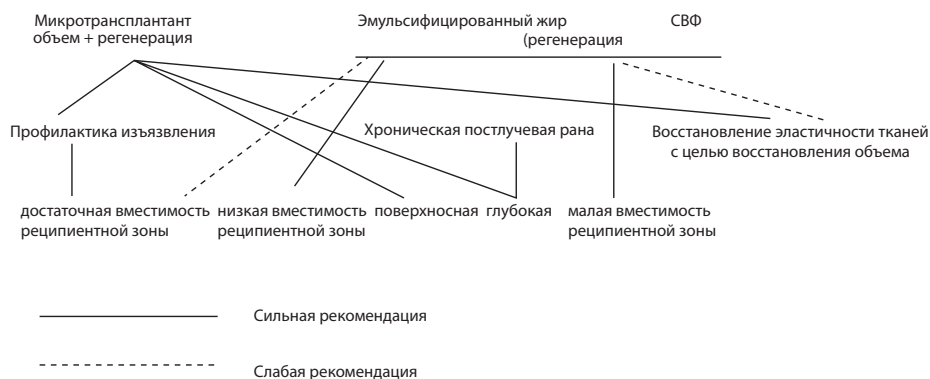


Рисунок 8. Выбор продукта на основе жировой ткани для инъекционной трансплантации с целью профилактики и лечения поздних лучевых повреждений мягких тканей

Информация для пациента

Инъекционная аутооттрансплантация продуктов на основе жировой ткани (липофилинг) – это хирургическая операция, которая заключается в перемещении фрагментов собственной жировой ткани из одного участка организма на другой его участок с помощью специальных канюль (крупных игл) через небольшие проколы или разрезы кожи. Различают три основных вида продуктов на основе жировой ткани, используемых для инъекционной трансплантации: мелкие частицы жировой ткани с сохраненной тканевой структурой (милли- микротрансплантаты), эмульсифицированный жир (нано-трансплантат) и стромально-васкулярную фракцию жировой ткани. Липофилинг проводится как по эстетическим, так и по медицинским показаниям. Как показали результаты научных исследований последних лет, жировая ткань представляет собой биологически активную субстанцию и, помимо функции депонирования энергетических запасов организма, играет важную роль в ряде базовых процессов жизнедеятельности организма. Кроме того, эта ткань выполняет социальную функцию, участвуя в формировании внешнего облика человека. Коррекция внешнего облика лица тела является основной целью использования липофилинга для решения эстетических задач, которые осуществляются за счет контурной пластики и стимуляции регенеративного потенциала тканей, сниженного в результате возрастных изменений. Наличие в жировой

ткани стволовых клеток и биологически активных молекул лежит в основе использования липофилинга по медицинским показаниям для лечения длительно незаживающих ран, последствий лучевых повреждений, а также возрастных дегенеративных изменений тканей.

Липофилинг включает несколько этапов: забор, обработку и введение жировой ткани. В зависимости от объема перемещаемой жировой ткани операцию выполняют под как местной анестезией, так и под наркозом. Перед операцией проводится лабораторное и общеклиническое обследование. Операция противопоказана при наличии тяжелых сопутствующих заболеваний сердечно-сосудистой системы, органов дыхания, психических и других нарушений. Послеоперационный период сопровождается отеком и кровоизлияниями в местах забора и пересадки жировой ткани. Отек обычно существенно уменьшается в течение 10–14 дней. В случаях трансплантации больших объемов жировой ткани используется специальное белье для постоянной компрессии зон забора жировой ткани, которое необходимо носить в течение 2–3 недель. Рекомендуются ограничение физической нагрузки до 1–2 месяцев.

Несмотря на то, что инъекционная аутотрансплантация продуктов на основе жировой ткани относится к малоинвазивным операциям, после ее проведения могут возникать осложнения и неблагоприятные исходы. В раннем послеоперационном периоде в местах забора и перемещения жира возможно формирование гематомы (скопления крови) ранние послеоперационные осложнения (гематома, нагноение раны). Гематома, как следствие кровотечения, может возникнуть в результате несоблюдения послеоперационного режима и (или) резкого повышения артериального давления. Наличие гематомы может потребовать ревизии раны, эвакуации сгустков крови и остановки кровотечения. Гематома успешно поддается лечению и в дальнейшем не влияет на эстетический результат. Для профилактики тромбоэмболических осложнений во время операции и первые сутки после неё применяется компрессия нижних конечностей с помощью эластичных бинтов. После окончания операции на реципиентные области накладывают стерильную придавливающую повязку.

Список литературы

1. Белоусов А.Е. Очерки пластической хирургии, том 1: Рубцы и их коррекция. – СПб, Командор-SPB, 2005. – 126 с.

2. Васильев В.С., Васильев С.А., Мантурова Н.Е., Терюшкова Ж.И. Биологическая характеристика жировой ткани. Пластическая хирургия и эстетическая медицина – 2019 - №2 – С. 33-42 .
3. Васильев В.С., Еремин И.И., Васильев С.А., Важенин А.В., Терюшкова Ж.И., Васильев Ю.С., Васильев И.С., Карпов И.А., Семенова А.Б., Димов Г.П., Димова Е.В., Батурина И.Л. Механизмы приживления жирового трансплантата и возможности липографтинга в реконструктивной хирургии различных анатомических зон. Гены и клетки. Материалы III национального конгресса по регенеративной медицине. Москва. 15-18 ноября, 2017. Том XII, №3. С-57-58.
4. Васильев В.С. Васильев Ю.С., Васильев С.А., Васильев И.С, Карпов И.А Возможности использования инъекционной аутоотрансплантации жировой ткани в контурной пластике посттравматических и послеоперационных дефектов лица. Анналы пластической, реконструктивной и эстетической хирургии. 2014; 4: 42-50.
5. Васильев В.С., Васильев С.А., Карпов И.А., Димов Г.П., Терюшкова Ж.И., Громов И.А., Еремин И.И. Возможности клинического применения стромально-васкулярной фракции жировой ткани в пластической хирургии. Анналы пластической, реконструктивной и эстетической хирургии. 2017. 2. С. 82-92.
6. Васильев В.С., Васильев Ю.С., Васильев С.А., Васильев И.С, Карпов И.А. Возможности использования инъекционной аутоотрансплантации жировой ткани в контурной пластике посттравматических и послеоперационных дефектов лица. Анналы пластической, реконструктивной и эстетической хирургии. 2014; 4: 42-50.
7. Гатиатулина Е.Р., Мантурова Н.Е., Димов Г.П., Васильев В.С., Терюшкова Ж.И. Стромально-васкулярная фракция жировой ткани: механизм действия, перспективы и риски местного применения. Пластическая хирургия и эстетическая медицина . 2019; 2: 43-48 <https://doi.org/10.17116/plast.hirurgia201902143>
8. Орлова Ю.М., Устюгов А.Ю., Зорина А.И., Зорин В.Л., Поспелов А.Л., Мантурова Н.Е. Клеточные препараты из жировой ткани. Пластическая хирургия и эстетическая медицина. 2019; 3: 62-69. <https://doi.org/10.17116/plast.hirurgia201903162>
9. Allen R., Canizares, O., Scharf, C., Phuong, D., Thanik, V., Saadeh, P., Coleman, S., Hazen, A. (2013). Grading Lipoaspirate: Is There an Optimal Density for Fat Grafting? Plastic and reconstructive surgery. 131. 38-45. [10.1097/PRS.0b013e3182729cc6](https://doi.org/10.1097/PRS.0b013e3182729cc6)
10. Bayoussef Z, Dixon JE, Stolnik S, Shakesheff KM. Aggregation promotes cell viability, proliferation, and differentiation in an in vitro model of injection cell therapy. J Tissue Eng Regen Med. 2012;6:e61–e73.

11. Bluguermann C, Wu L, Petrigliano F, McAllister D, Miriuka S, Evseenko DA. Novel aspects of parenchymal-mesenchymal interactions: From cell types to molecules and beyond. *Cell Biochem Funct.* 2013;31:271–280.
12. Conde-Green A, de Amorim NF, Pitanguy I. Influence of decantation, washing and centrifugation on adipocyte and mesenchymal stem cell content of aspirated adipose tissue: a comparative study. *J Plast Reconstr Aesthet Surg.* 2010; 63(8):1375–1381. doi: 10.1016/j.bjps.2009.07.018
13. Canizares O Jr, Thomson JE, Allen RJ Jr, Davidson EH, Tutela JP, Saadeh PB, Warren SM, Hazen A. The effect of processing technique on fat graft survival. *Plast Reconstr Surg.* 2017 Nov;140(5):933-943. doi: 10.1097/PRS.0000000000003812. PMID: 29068928
14. Caviggioli, Fabio M.D.; Pajardi, Giorgio M.D.; Rimondo, Andrea M.S.; Cornegliani, Guido M.D.; Klinger, Marco M.D.; Klinger, Francesco M.D. Effectiveness of Autologous Fat Grafting in Adherent Scars: Results Obtained by a Comprehensive Scar Evaluation Protocol, *Plastic and Reconstructive Surgery: May 2017 - Volume 139 - Issue 5 - p 1216e-1217e* doi: 10.1097/PRS.0000000000003317
15. Jaspers, Mariëlle E. H. M.D.; Brouwer, Katrien M. Ph.D.; van Trier, Antoine J. M. M.D.; Groot, Marloes L. Ph.D.; Middelkoop, Esther Ph.D.; van Zuijlen, Paul P. M. M.D., Ph.D. Effectiveness of Autologous Fat Grafting in Adherent Scars: Results Obtained by a Comprehensive Scar Evaluation Protocol, *Plastic and Reconstructive Surgery: January 2017 - Volume 139 - Issue 1 - p 212-219* doi: 10.1097/PRS.0000000000002891
16. Gentile P, Scioli MG, Bielli A, Orlandi A, Cervelli V. Comparing different nanofat procedures on scars: role of the stromal vascular fraction and its clinical implications. *Regen Med.* 2017 Dec;12(8):939-952. doi: 10.2217/rme-2017-0076. Epub 2017 Dec 13. Erratum in: *Regen Med.* 2018 Jan;13(1):117. PMID: 29236575.
17. Cohen SR, Hewett S, Ross L, Delaunay F, Goodacre A, Ramos C, Leong T, Saad A. Regenerative Cells For Facial Surgery: Biofilling and Biocontouring. *Aesthet Surg J.* 2017 Jul 1;37(suppl_3):S16-S32. doi: 10.1093/asj/sjx078.
18. PMID: 29025218 DOI:10.1093/asj/sjx078
19. Coleman S R, Mazzola RF, Editors. *Fat Injection: From Filling to Regeneration*. St. Louis, MO: Quality Medical Publishing 2008 ISBN: 1576262847
20. Condé-Green A, Marano AA, Lee ES, Reisler T, Price LA, Milner SM, Granick MS. Fat Grafting and Adipose-Derived Regenerative Cells in Burn Wound Healing and Scarring: A Systematic Review of the Literature. *Plast Reconstr Surg.* 2016 Jan;137(1):302-12. doi: 10.1097/PRS.0000000000001918. PMID: 26710034.

21. Del Vecchio D.A. M.D. Grading Lipoaspirate: Is There an Optimal Density for Fat Grafting? *Plastic and Reconstructive Surgery*: April 2013 - Volume 131 - Issue 4 - p 637e-639e doi: 10.1097/PRS.0b013e31828d7b0e
22. Fonseca-Alaniz MH, Takada J, Alonso-Vale MI, Lima F.B. Adipose tissue as an endocrine organ: from theory to practice. *J Pediatr (Rio J)*. 2007; 83(5 Suppl): S192–S203. doi: 10.2223/JPED.1709
23. Forcheron F, Agay D, Scherthan H, Riccobono D, Herodin F, et al. (2012) Autologous Adipocyte Derived Stem Cells Favour Healing in a Minipig Model of Cutaneous Radiation Syndrome. *PLOS ONE* 7(2): e31694. <https://doi.org/10.1371/journal.pone.0031694>
24. Fu Y, Karbaat L, Wu L, Leijten J, Both SK, Karperien M. Trophic effects of mesenchymal stem cells in tissue regeneration. *Tissue Eng Part B Rev*. 2017;23:515–528.
25. Gir P, Brown SA, Oni G, Kashefi N, Mojallal A, Rohrich RJ. Fat grafting: Evidence-based review on autologous fat harvesting, processing, reinjection, and storage. *Plast Reconstr Surg*. 2012;130(1):249–258. doi: 10.1097/PRS.0b013e318254b4d3
26. Goh SK, Olsen P, Banerjee I. Extracellular matrix aggregates from differentiating embryoid bodies as a scaffold to support ESC proliferation and differentiation. *PLoS One* 2013;8:e61856.
27. Huang SH, Wu SH, Chang KP, Cheng KI, Lee SS, Kwan AL, Yeh JL, Tsai HP, Lin SD, Lai CS. Autologous fat grafting alleviates burn-induced neuropathic pain in rats. *Plast Reconstr Surg*. 2014 Jun;133(6):1396-405. doi: 10.1097/PRS.000000000000169. PMID: 24867722.
28. Huang SH, Wu SH, Lee SS, Chang KP, Chai CY, Yeh JL, Lin SD, Kwan AL, David Wang HM, Lai CS. Fat Grafting in Burn Scar Alleviates Neuropathic Pain via Anti-Inflammation Effect in Scar and Spinal Cord. *PLoS One*. 2015 Sep 14;10(9):e0137563. doi: 10.1371/journal.pone.0137563. PMID: 26368011; PMCID: PMC4569053.
29. Hardy S.A. Mesenchymal stem cells as mediators of neural differentiation / S.A. Hardy, D.J. Maltman, S.A. Przyborski // *Curr Stem Cell Res Ther.* – 2008. – Vol. 3, №1. – P. 43-52.
30. Harms M, Seale P. Brown and beige fat: development, function and therapeutic potential. *Nat Med*. 2013 Oct;19(10): 1252-63. doi: 10.1038/nm.3361. Epub 2013 Sep 29. *J Invest Dermatol*. 2011 Jul;131(7):1559-67. doi: 10.1038/jid.2011.64.
31. Illouz Y-G, Sterodimas A (Editors). *Adipose stem cells and regenerative medicine*. Springer eidelberg Dordrecht London New York Library of Congress Control Number: 2011929933© Springer-Verlag Berlin Heidelberg; 2011:278. doi: 10.1007/978-3-642-20012-0.

32. Kapur SK, Katz AJ. Review of the adipose derived stem cell secretome. *Biochimie* 2013;95:2222–2228.
33. Khouri RK Jr, Khouri RK. Current Clinical Applications of Fat Grafting. *Plast Reconstr Surg.* 2017 Sep;140(3):466e-486e. doi: 10.1097/PRS.0000000000003648.
34. Lee G, Hunter-Smith DJ, Rozen WM. Autologous fat grafting in keloids and hypertrophic scars: a review. *Scars Burn Heal.* 2017 Apr 6;3:2059513117700157. doi: 10.1177/2059513117700157. PMID: 29799555; PMCID: PMC5965318.
35. Lee MJ, Kim J, Kim MY, Bae YS, Ryu SH, Lee TG, et al. Proteomic analysis of tumor necrosis factor- α -induced secretome of human adipose tissue-derived mesenchymal stem cells. *JProteome Res.* 2010; 9 (4):1754–62. doi: 10.1021/pr900898n.
36. Lee JH., Kirkham, JC , McCormack MC, Nicholls AM, Randolph MA, Austen WG, Jr. The Effect of Pressure and Shear on Autologous Fat Grafting *Plastic and Reconstructive Surgery* Volume 131, Number 5, 2013; 1125-1136
37. Lee SH, Jin SY, Song JS, Seo KK, Cho KH. Paracrine effects of adipose-derived stem cells on keratinocytes and dermal fibroblasts. *Ann Dermatol.* 2012 May;24(2):136-43. doi: 10.5021/ad.2012.24.2.136. Epub 2012 Apr 26.
38. Lei X, Deng Z, Duan E. Uniform embryoid body production and enhanced mesendoderm differentiation with murine embryonic stem cells in a rotary suspension bioreactor. *Methods Mol Biol.* 2016;1502:63–75.
39. Medina M., Nguyen, J., McCormack, M., Randolph, M., & Austen, W. (2009). A high-throughput model for fat graft assessment. *Lasers in Surgery and Medicine*, 41(10), 738-744.
40. Medina M.A. III, Nguyen, J.T., Kirkham, J.C., Lee, J.H., McCormack, M.C., Randolph, M.A., Austen, W. G. Jr. (2011). Polymer Therapy: A Novel Treatment to Improve Fat Graft Viability. *Plastic and reconstructive surgery.* 127. 2270-82. 10.1097/PRS.0b013e3182139fc1.
41. Negenborn VL, Groen JW, Smit JM, Niessen FB, Mullender MG. The Use of Autologous Fat Grafting for Treatment of Scar Tissue and Scar-Related Conditions: A Systematic Review. *Plast Reconstr Surg.* 2016 Jan;137(1):31e-43e. doi: 10.1097/PRS.0000000000001850. PMID: 26710059.
42. Nguyen A, Guo J, Banyard DA, et al. Stromal vascular fraction: A regenerative reality? Part 1: Current concepts and review of the literature. *J Plast Reconstr Aesthet Surg.* 2016;69:170–179.
43. Oranges CM, Striebel J, Tremp M, Madduri S, Kalbermatten DF, Harder Y, Schaefer DJ.

44. The preparation of the recipient site in fat grafting: A comprehensive review of the preclinical evidence. *Plast Reconstr Surg.* 2019;143(4):1099-1107. doi: 10.1097/PRS.0000000000005403.
45. Pallua N, Baroncini A, Alharbi Z, Stromps JP. Improvement of facial scar appearance and microcirculation by autologous lipofilling. *J Plast Reconstr Aesthet Surg.* 2014 Aug;67(8):1033-7. doi: 10.1016/j.bjps.2014.04.030. Epub 2014 May 20. PMID: 24909626.
46. Perry D, Lujan-Hernandez J, Chin MS, Min S, Chappell A, Rojas-Rodriguez R, Appasani R, Teebagy P, Corvera S, Lalikos JF. (2016). Lipoaspirate and Adipose Stem Cells as Potential Therapeutics for Chronic Scars. UMass Center for Clinical and Translational Science Research Retreat. Retrieved from https://escholarship.umassmed.edu/cts_retreat/2016/posters/63
47. Piccolo, Nelson & Piccolo, Mônica & Piccolo, Maria. (2015). Fat Grafting for Treatment of Burns, Burn Scars, and Other Difficult Wounds. *Clinics in Plastic Surgery.* 42. 10.1016/j.cps.2014.12.009.
48. Rué P, Martinez Arias A. Cell dynamics and gene expression control in tissue homeostasis and development. *Mol Syst Biol.*2015;11:792.
49. Salgado2 AJ, Reis RL, Sousa NJ, Gimble JM. Adipose tissue derived stem cells secretome: Soluble factors and their roles in regenerative medicine. *Curr Stem Cell Res Ther.*2010;5:103–110
50. Rapp, Scott J. MD*; Schwentker, Ann R. MD*†; Visscher, Marty O. PhD†; Van Aalst, John MD*†; Pan, Brian S. MD*† Effects of Autologous Fat and ASCs on Swine Hypertrophic Burn Scars: A Multimodal Quantitative Analysis, *Plastic and Reconstructive Surgery - Global Open:* November 2017 - Volume 5 - Issue 11 - p e1547 doi: 10.1097/GOX.0000000000001547
51. Spiekman M, Przybyt E, Plantinga JA, Gibbs S, van der Lei B, Harmsen MC. Adipose tissue-derived stromal cells inhibit TGF-β1-induced differentiation of human dermal fibroblasts and keloid scar-derived fibroblasts in a paracrine fashion. *Plast Reconstr Surg.* 2014 Oct;134(4):699-712. doi: 10.1097/PRS.000000000000504. PMID: 25357030.
52. Streit L, Jaros J, Sedlakova V, Sedlackova M, Drazan L, Svoboda M, Pospisil J, Vyska T, Vesely J, Hampl A. A Comprehensive in vitro comparison of preparation techniques for fat grafting. *Plast Reconstr Surg.* 2017 Mar;139(3):670e-682e. doi: 10.1097/PRS.0000000000003124.
53. Strong AL, Cederna PS, Rubin JP, Coleman SR, Levi B. The current state of fat grafting: A review of harvesting, processing, and injection techniques. *Plast Reconstr Surg.* 2015;136:897–912.
54. Tonnard P, Verpaele A, Peeters G, Hamdi M, Cornelissen M, Declercq H. Nanofat grafting: Basic research and clinical applications. *Plast Reconstr Surg.* 2013; 132:1017–1026.

55. Vallee M, Cote JF, Fradette J. Adipose-tissue engineering: taking advantage of the properties of human adipose-derived stem/stromal cells. *Pathol Biol (Paris)*. 2009;57(4): 309–317. doi: 10.1016/j.patbio.2008.04.010
56. Vasilyev V, Vasilyev S, Vazhenin A, Teryushkova Z, Vasilyev Y, Vasilyev I, Semyonova A, Dimov G, Lomakin E. An Algorithm for Treatment of Radiation-Induced Soft Tissue Damage with Products Based on Autologous Adipose Tissue. *PRS GO*; 2018: 6 (8S): 155-156. doi: 10.1097/01.GOX.0000547029.33601.d4
57. Yagishita M, Kishibe M, Shimada K. Treatment of localized involutinal lipoatrophy after local injection of corticosteroids into a keloidal scar with fat injection. *Plast Reconstr Surg Glob Open*. 2013;1(2):1-2. Published 2013 Jun 7. doi:10.1097/GOX.0b013e3182976f7e
58. Yao Y, Dong Z, Liao Y, et al. Adipose extracellular matrix/stromal vascular fraction gel: A novel adipose tissue derived injectable for stem cell therapy. *Plast Reconstr Surg*. 2017;139:867–879.
59. Zanata F, Bowles A, Frazier T, Curley J, Bunnell B, Wu X, Wade J, Devireddy R, Gimble J, Ferreira L). Effect of Cryopreservation on Human Adipose Tissue and Isolated Stromal Vascular Fraction Cells: In Vitro and In Vivo Analyses. *Plast Reconstruct Surg*; 2018: 141: 232e-243e. doi:10.1097/PRS.0000000000004030.
60. Zhang P, Feng J, Liao Y, et al. Ischemic flap survival improvement by composition-selective fat grafting with novel adipose tissue derived product: Stromal vascular fraction gel. *Biochem Biophys Res Commun*. 2018;495:2249–2256.
61. Zhu M, Zhou Z, Chen Y, Schreiber R, Ransom JT, Fraser JK, Hedrick MH, Pinkernell K, Kuo HC. Supplementation of fat grafts with adipose-derived regenerative cells improves long-term graft retention. *Ann Plast Surg*. 2010 Feb;64(2):222-8. doi: 10.1097/SAP.0b013e31819ae05c.